



UNIVERSIDAD NACIONAL DE CUYO
FACULTAD DE CIENCIAS MÉDICAS
ESCUELA DE ENFERMERÍA
Sede General Alvear

**“TELA ADHESIVA HIPOALERGÉNICA VS FILM DÉRMICO
PARA LA FIJACIÓN, PROTECCIÓN E INTEGRIDAD DE LA PIEL EN LOS NEONATOS”**

Autoras: Lucero María Ester
Molina Ruth Nélica

General Alvear, Mendoza, 26 de julio de 2013

ADVERTENCIA

“El presente estudio de investigación es propiedad de la Escuela de Enfermería, Facultad de Ciencias Médicas, Universidad Nacional de Cuyo, y no puede ser publicado, copiado ni citado, en todo o en parte, sin el previo consentimiento de la citada Escuela o del autor o los autores”.

APROBACIÓN

.....
Presidente

.....
Firma y Sello

.....
Vocal 1

.....
Firma y Sello

.....
Vocal 1

.....
Firma y Sello

Trabajo Aprobado el:...../...../..... Nota:.....

APROBACIÓN

.....
Presidente

.....
Firma y Sello

.....
Vocal 1

.....
Firma y Sello

.....
Vocal 1

.....
Firma y Sello

Trabajo Aprobado el:...../...../..... Nota:.....

AGRADECIMIENTOS

Agradecemos a todas las personas que hicieron posible la realización de este trabajo y por la compañía que nos han brindado.

A la Lic. Sandra Bueno, por ser nuestra guía, por el aliento, por los consejos brindados en relación a nuestra profesión, y por compartir con nosotras sus conocimientos de manera tan clara y sin restricciones, no sólo durante el cursado de esta cátedra, sino, en el desarrollo de nuestras tareas laborales.

A la Lic. Beatriz Montoya por acompañarnos y brindarnos sus conocimientos a lo largo de la carrera y en especial en este trabajo.

A los jefes de servicio de Neonatología, Dra. Graciela Fernández de Raich, Lic. Miguel Pérez y al personal del servicio por brindarnos su colaboración.

A todos los compañeros de trabajo que nos alentaron y brindaron su colaboración al intercambiar guardias y así poder asistir a clases.

DEDICATORIA I

La presente tesis se la dedico a mi familia, a mi marido Javier y a mi hija Antonela, porque con su apoyo, comprensión, cariño y amor pude culminar mis estudios. Gracias a ellos por estar en todo momento y ser mi pilar para seguir adelante y así logro mis metas.

- A mis padres que me educaron con amor y me brindaron los recursos necesarios, los consejos, enseñanza y amor para poder ser mejor persona.
- A mis hermanos por su apoyo y confianza que me brindan para cumplir mis objetivos propuestos, como estudiante y persona.
- A mi familia política que de una u otra manera han colaborado para terminar mi tesis.
- A mis amigos y en especial a mi compañera de tesis María Lucero, quien fue mi compañía a lo largo de la carrera y por estar siempre brindándome una palabra de aliento para seguir adelante y así lograr culminar los estudios.

Ruth Nélide Molina

DEDICATORIA II

Esta Tesis quiero dedicarla a las personas que con tanta paciencia y amor han influido en mí para que hoy sea quien soy.

- A mi familia, a mi Esposo José Luis y a mis Hijos Alma y Jerónimo que me han dado fuerzas, su apoyo y aliento incondicional desde el comienzo de esta carrera y que con paciencia y amor me han confortado en momentos de debilidad; respetando siempre mis tiempos, por hacerme tan feliz y por las horas en que no he podido estar con ellos y de las que nunca me reclamaron.
- A mis padres, Mabel y Jesús, quienes me educaron en el amor y los valores, de ellos he aprendido a cumplir con mis responsabilidades y a forjar mi destino en base al sacrificio para lograr mis objetivos. Por que fue de ellos de quienes escuché en mi niñez la frase: “Dios provee de alimento a los pájaros, pero no se los arroja en el nido”, la cual marcó mi vida para siempre.
- A mis hermanos, que son mis pilares, mi “cable a tierra”, los primeros amigos que tuve en la vida.
- A mis amigas/os, los de la infancia, en especial a Paola y Mónica, a quienes admiro y adoro, por sus consejos, su apoyo, por los momentos compartidos, buenos y malos, porque hacen mi vida más fácil y más linda. Y a los amigos de la vida, compañeros de de estudio, de trabajo, personas que conocí y de las que me guardo siempre algún hermoso recuerdo.
- A la Sra. Carmen Pintos de Omelanczuk, quien desde que la conocí me alentó a superarme y en quien pienso cada vez que logro alcanzar una meta fijada, porque ha sido mi referente y mi ejemplo a seguir en muchas oportunidades.
- A mi compañera de carrera Ruth, por compartir conmigo horas y horas de estudio, de nervios, de alegría, de ansiedad y de incertidumbre. Por darme ese “empujoncito” para seguir y por contagiarme sus ganas y su actitud positiva cuando veía todo mal. Y también a su familia por la paciencia en la espera cuando se nos ha volado el tiempo estudiando.

María Ester Lucero

PRÓLOGO

Desde el comienzo de esta Carrera, este equipo de trabajo tomó conciencia de la importancia del conocimiento fundamentado científicamente para empoderar nuestras acciones como Enfermeras.

Debido a ello, en el momento de la formulación de un tema elegido para el desarrollo de la tesis de culminación de la Licenciatura en Enfermería, tuvimos la plena convicción que debía tratarse de un problema observado en nuestro lugar de trabajo y del cual tuviéramos pleno conocimiento; lo que nos permitiría brindar un importante aporte para la solución del mismo, orientado a nuestros pacientes y destinado a mejorar la calidad de atención.

Los Recién Nacidos requieren cuidados especiales desde todo punto de vista, lo que demanda más calidad de atención y personal entrenado y comprometido con su labor; y que la piel es la primera barrera de protección para evitar infecciones por lo que es nuestro deber vigilar su preservación.

Consideramos que la investigación realizada cumplirá con su propósito principal, que es

“Evitar lesiones en la piel de RN, durante la fijación de vías periféricas y protección ocular”.

Esperamos que disfruten de la lectura tanto como nosotros hemos disfrutado en su realización.

ÍNDICE GENERAL

CAPÍTULO I

Introducción-----	pág.1
Planteo del problema-----	pág.2
Fundamentación-----	pág.3
Justificación-----	pág.5
Objetivos del estudio-----	pág.6
- Objetivo general-----	pág.6
- Objetivos específicos-----	pág.6
Propósito-----	pág.7
Marco referencial-----	pág.8

CAPÍTULO II

Diseño metodológico-----	pág.16
- Tipo de Estudio -----	pág.16
- Enfoque-----	pág.16
- Área de Estudio-----	pág.16
- Universo y Muestra-----	pág.16
- Variable y/o Hipótesis-----	pág.17
- Técnicas e instrumentos de recolección de datos-----	pág.17
- Materiales y métodos-----	pág.17
Grupo I: intervención con Tela Adhesiva Hipoalergénica.-----	pág.17
Grupo II: intervención con Films Dérmico-----	pág.18
Análisis, procesamiento y presentación de datos-----	pág.21

CAPÍTULO III

Resultados, discusión y propuestas-----	pág.43
Resumen de los resultados más relevantes-----	pág.43
Interpretación de los resultados-----	pág.44
Propuestas de acción-----	pág.44
Conclusión-----	pág.45

ÍNDICE DE GRÁFICOS

Apéndice y Anexos-----	pág.46
Consentimiento informado para realización de un ensayo clínico-----	pág.46
Notas de autorización para la realización del Ensayo Clínico-----	pág.47
Al Comité de Docencia e Investigación Hospital Enfermeros Argentinos-----	pág.47
A la Señora Jefa del Servicio de Neonatología. Dr. Graciela Fernández de Raich-----	pág.48
Modelo de Tabla de Evaluación del estado de la piel de los Recién Nacidos-----	pág. 49
Bibliografía-----	pág.50
<u>Tablas, gráficos y figuras</u>	
- Figura I: Tela Adhesiva Hipoalergénica Transpore® 3M-----	pág.17
- Figura II: Films Dérmico Tergaderm™ IV-----	pág.17
- Figura III: Fijación de VCL-----	pág.17
- Figura IV: Fijación de Protección Ocular-----	pág.17
- Figura V: Fijación de VCL-----	pág.18
- Figura VI: Fijación de Protección Ocular-----	pág.18
- Figura VII: Remoción de Tela Adhesiva Hipoalergénica-----	pág.19
- Figura VIII: Remoción de Apósitos de Films Dérmico-----	pág.19
- Figura IX: Materiales para fijación y remoción de Tela Adhesiva Hipoalergénica y Apósitos de Films Dérmico -----	pág.20

- **Figura X:** Evaluación de la Integridad de la Piel con Tela Adhesiva Hipoalergénica 3M al momento de la Remoción-----pág.21
- **Tabla Nº 1-** Caso I: Estado de la piel post remoción de Tela Adhesiva Hipoalergénica utilizada como fijación de Protección Ocular en Tratamiento con Luminoterapia-----pág.21
- **Tabla Nº 2-** Caso II: Estado de la piel post remoción de Tela Adhesiva Hipoalergénica utilizada como fijación de Protección Ocular en Tratamiento con Luminoterapia.-----pág.22
- **Tabla Nº 3-** Caso III: Estado de la piel post remoción de Tela Adhesiva Hipoalergénica utilizada como fijación de Protección Ocular-----pág.23
- **Tabla Nº 4-** Caso IV: Estado de la piel post remoción de Tela Adhesiva Hipoalergénica utilizada como fijación de Protección Ocular-----pág.23
- **Tabla Nº 5-** Caso V: Estado de la piel post remoción de Tela Adhesiva Hipoalergénica utilizada como fijación de Protección Ocular-----pág.24
- **Gráfico Nº 1-** Estado de la piel post remoción de Tela Adhesiva Hipoalergénica, fijación de Protección Ocular en Tratamiento con Luminoterapia.-----pág.25
- **Tabla Matriz Nº 1-** Estado de la piel post remoción de Tela Adhesiva Hipoalergénica utilizada como fijación de Venoclisis Periférica-----pág.25
- **Figura XI:** Casos intervenidos con Tela Adhesiva Hipoalergénica en la fijación de Venoclisis-----pág.26
- **Tabla Nº 6-** Caso VI: Estado de la piel post remoción de Tela Adhesiva Hipoalergénica utilizada como fijación de Venoclisis Periférica-----pág.27
- **Tabla Nº 7-** Caso VII: Estado de la piel post remoción de Tela Adhesiva Hipoalergénica utilizada como fijación de Venoclisis Periférica-----pág.27
- **Tabla Nº 8-** Caso VIII: Estado de la piel post remoción de Tela Adhesiva Hipoalergénica utilizada como fijación de Venoclisis Periférica-----pág.28
- **Tabla Nº 9-** Caso IX: Estado de la piel post remoción de Tela Adhesiva Hipoalergénica utilizada como fijación de Venoclisis Periférica-----pág.29

- **Tabla N° 10-** Caso X: Estado de la piel post remoción de Tela Adhesiva Hipoalergénica utilizada como fijación de Venoclisis Periférica-----pág.29
- **Gráfico N° 2-** Estado de la piel post remoción de Tela Adhesiva Hipoalergénica utilizada como fijación de Venoclisis Periférica-----pág.30
- **Tabla Matriz N° 2-** Estado de la piel post remoción de Tela Adhesiva Hipoalergénica utilizada como fijación de Venoclisis Periférica-----pág.31
- **Figura XII:** Casos intervenidos con Apósitos de Film Dérmico en la fijación de Venoclisis-----pág.32
- **Tabla N° 11-** Casos XI: Estado de la piel post remoción de Apósitos de Film Dérmico utilizados como fijación de Venoclisis Periférica-----pág.32
- **Tabla N° 12-** Caso XII: Estado de la piel post remoción de Apósitos de Film Dérmico utilizados como fijación de Venoclisis Periférica-----pág.33
- **Tabla N° 13-** Caso XIII: Estado de la piel post remoción de Apósitos de Film Dérmico utilizados como fijación de Venoclisis Periférica-----pág.34
- **Tabla N° 14-** Caso XIV: Estado de la piel post remoción de Apósitos de Film Dérmico utilizados como fijación de Venoclisis Periférica-----pág.34
- **Tabla N° 15-** Caso XV: Estado de la piel post remoción de Apósitos de Film Dérmico utilizados como fijación de Venoclisis Periférica-----pág.35
- **Gráfico N° 3-** Estado de la piel post remoción de Apósitos de Film Dérmico utilizada como fijación de Venoclisis Periférica-----pág.36
- **Tabla Matriz N° 3-** Estado de la piel post remoción de Apósitos de Film Dérmico utilizada como fijación de Venoclisis Periférica-----pág.36
- **Figura XII:** Casos intervenidos con Apósitos de Film Dérmico en la fijación de Protección Ocular en Tratamientos con Luminoterapia-----pág.37
- **Tabla N° 16-** Caso XVI: Estado de la piel post remoción de Apósitos de Film Dérmico utilizados como fijación de Protección Ocular en Tratamiento con Luminoterapia.-----pág.38

- **Tabla Nº 17-** Caso XVII: Estado de la piel post remoción de Apósitos de Film Dérmico utilizados como fijación de Protección Ocular en Tratamiento con Luminoterapia.-----pág.38
- **Tabla Nº 18-** Caso XVIII: Estado de la piel post remoción de Apósitos de Film Dérmico utilizados como fijación de Protección Ocular en Tratamiento con Luminoterapia.-----pág.34
- **Tabla Nº 19-** Caso XIX: Estado de la piel post remoción de Apósitos de Film Dérmico utilizados como fijación de Protección Ocular en Tratamiento con Luminoterapia-----pág.40
- **Tabla Nº 20-** Caso XX: Estado de la piel post remoción de Apósitos de Film Dérmico utilizados como fijación de Protección Ocular en Tratamiento con Luminoterapia.-----pág.40
- **Gráfico Nº 4-** Estado de la piel post remoción de utilizados Apósitos de Film Dérmico utilizados como fijación de Protección Ocular en tratamientos con Luminoterapia-----pág.37
- **Tabla Matriz Nº 4-** Estado de la piel post remoción de utilizados Apósitos de Film Dérmico utilizados como fijación de Protección Ocular en tratamientos con Luminoterapia-----pág.41

CAPITULO I

INTRODUCCIÓN

El Presente Trabajo de Investigación llevado a cabo por este equipo (Enfermeras Profesionales estudiantes de la Licenciatura en Enfermería), está enmarcado en un Estudio Experimental de Corte Transversal realizado en el Servicio de Neonatología del Hospital Enfermeros Argentinos de la ciudad de General Alvear, provincia de Mendoza.

Para su desarrollo se realizó una observación minuciosa de los daños en la piel de los Recién Nacidos hospitalizados en dicho Servicio, producidos por el material utilizado como fijación de Venoclisis y Protección Ocular (en pacientes bajo tratamiento con Luminoterapia), luego de su remoción.

A tal efecto se enviaron pedidos de Autorización al de Comité de Docencia e Investigación del Hospital Enfermeros Argentinos y a la Señora Jefa del Servicio de Neonatología, Dra. Graciela Fernández. Del mismo modo se solicitó el Consentimiento informado para su realización a los padres de los pacientes que fueron seleccionados para participar del estudio.

Recibidos los correspondientes permisos, se realizó el proceso de colocación de los dos materiales elegidos y, luego de la remoción de los mismos, se evaluó, (mediante la observación durante las 48 hs inmediatas posteriores a ella), de la presentación de la piel de los Neonatos intervenidos. En este documento se encuentran plasmados los fundamentos científicos pertinentes a las acciones de Enfermería realizadas; el planteamiento del problema observado; los objetivos del estudio, el diseño metodológico; las técnicas e instrumentos de recolección de datos con su análisis, procesamiento y presentación; los procedimientos, materiales, y métodos; y sobre todo, los resultados, discusión y propuestas que surgieron de esta investigación.

PLANTEO DEL PROBLEMA

Problema:

- ¿Es posible disminuir el nivel de lesiones de la piel del RN en la fijación de vías periféricas?
- ¿Existen materiales para mantener la integridad de la piel del RN?

La razón principal de encauzar esta investigación hacia los RN de término (Recién Nacidos) de 37 a 40 semanas de edad gestacional (EG), es porque consideramos que neonatos, lactantes o niños pequeños son pacientes potencialmente de riesgo y debido a que en esta población la colocación de vías periféricas es una técnica, que en numerosas ocasiones se debe realizar para llevar a cabo un tratamiento o para recibir hidratación.

Muchas veces estas vías se infiltran, se salen, etc. y se deben retirar para buscar una nueva vía periférica. Es aquí donde observamos, que al retirar la tela adhesiva con que se ha fijado el catéter, provocando alteración en la integridad de la piel del neonato, produciendo enrojecimiento, falta de continuidad, lesiones, etc.

Debido a que la piel es la primera barrera de protección que tiene el neonato contra las infecciones, es nuestro objetivo evaluar los materiales que se utilizan para la fijación de las vías periféricas.

Nuestro objetivo no debe ser solo lograr el procedimiento en sí, también es necesario tomar en cuenta como se llega a él. Las múltiples punciones producen lesión en la piel del RN que a veces es innecesaria y se deben evitar en la medida que sea posible.

El fin de este trabajo es mejorar la práctica de enfermería mediante el uso de Film Dérmico, como alternativa al uso de tela adhesiva hipoalergénica y demostrar la efectividad de este, para mantener la integridad de la piel RN.

FUNDAMENTACIÓN

En el servicio de Neonatología del Hospital Regional de General Alvear, “Enfermeros Argentinos”, observamos una elevada incidencia de recién nacidos (RN) de EG 37 a 40 semanas y que deben permanecer con tratamiento de vías periféricas, ya sea para la realización de un tratamiento o sólo recibir hidratación.

La fijación del catéter corto se realiza utilizando tela adhesiva hipoalérgica: con corbata en la base del cono del catéter y posteriormente, tela adhesiva semipermeable recortada a la medida necesaria. Esta no debe rodear completamente la zona para favorecer el retorno venoso y linfático.

Su cuidado requerirá cambio de apósito siempre que se ensucie o despegue, revisando diariamente la zona de punción, manteniendo el área limpia de restos hemáticos o de medicación, observando y registrando los posibles signos de edema o flebitis.

Otra forma de fijación, y de la que queremos demostrar su efectividad para lograr la integridad de la piel, son los Film Dérmicos transparentes no oclusivos, que contienen películas semipermeables con una elevada tasa de transmisión de calor húmedo, son estériles y la técnica de sujeción es muy sencilla.

Su mantenimiento extraluminal se simplifica ya que nos permite una observación directa y continua de la zona, haciendo prácticamente innecesarios los cuidados del apósito al superar el tiempo de permanencia del catéter (de 5 a 6 días, según el fabricante). No produce residuos de cola y no se despegan, permitiendo la higiene habitual sin complicaciones, con retirada menos traumática y sin irritaciones de la piel circundante.

En el material de fijación, también es importante valorar la calidad, costos y disponibilidad de estos y así evitar la utilización de materiales que favorecen la acumulación de humedad por debajo del vendaje ya que puede aumentar el riesgo de infección o la aparición de reacciones adversas y/o de intolerancia.

JUSTIFICACIÓN

Habiendo detectado el problema y sabiendo de la existencia de alternativas que son menos perjudiciales para la piel del RN, se plantea la posibilidad de comprobar la eficacia de los Film Dérmicos mediante el Método de Ensayo. Se tomará un grupo control y un grupo al que se le realizará la intervención; demostrando así, cuantitativamente los resultados obtenidos.

Cabe señalar que los efectos de esta investigación servirán como base para la aplicación de técnicas que ayuden a mantener la integridad de la piel del recién nacido, logrando así una atención segura y libre de riesgos.

OBJETIVOS DEL ESTUDIO

Objetivo General:

- ✓ Verificar la preservación de la integridad de la piel del Neonato mediante el uso de Film Dérmico vs. Tela Adhesiva Hipoalergénica como elemento de fijación, posterior a la remoción de las mismas.

Objetivos Específicos:

- ✓ Comprobar la efectividad de la utilización de Film Dérmico como elemento de fijación de catéteres y protectores oculares (Anteojitos) en Recién Nacidos.
- ✓ Verificar el tiempo de recuperación de la integridad de la piel del Neonato, tras la remoción del film dérmico utilizado en la fijación de catéteres y protección ocular en Recién Nacidos.
- ✓ Verificar el tiempo de recuperación de la integridad de la piel del Neonato, tras la remoción de tela adhesiva hipoalergénica utilizada en la fijación de catéteres y protección ocular en Recién Nacidos.
- ✓ Evaluar el grado de preservación de la integridad de la piel mediante el uso de Film Dérmico.
- ✓ Evaluar el grado de preservación de la integridad de la piel mediante el uso de Tela Adhesiva Hipoalergénica.

PROPÓSITO

- Evitar lesiones en la piel de RN, durante la fijación de vías periféricas y protección ocular.
- Dar a conocer técnicas de colocación y beneficios del Film Dérmico en tratamientos realizados con Recién Nacidos, como elemento de fijación.
- Demostrar que la Tela Adhesiva Hipoalergénica provoca lesiones en la piel del Recién Nacido.
- Compartir conocimiento y demostrar resultados de la intervención.

MARCO REFERENCIAL

Al igual que en los seres humanos adultos, la piel del recién nacido constituye el órgano más grande del cuerpo y está formado por tres capas principales: la epidermis, la dermis y la más profunda llamada subcutánea o grasa. Dentro de estas capas se encuentran los vasos sanguíneos, los nervios, las glándulas sudoríparas y los folículos pilosos.

A diferencia de otros primates, el ser humano presenta muy poco pelo y una epidermis gruesa, con un estrato córneo muy bien desarrollado. Tenemos que recordar que nuestra piel se ha desarrollado en conjunto con nuestro versátil y bien organizado cerebro.

Tanto la piel como el cerebro tienen en común que se originan en la capa ectodérmica del embrión. Por lo tanto, en cuanto a desarrollo embrionario, podríamos decir que la piel es la parte superficial del cerebro.

La piel cierra el círculo previniendo que las terminaciones nerviosas de todo el organismo queden expuestas y al mismo tiempo es la interfase o comunicación entre el sistema nervioso central y el medio ambiente.

Para la sobrevivencia del ser humano en el medio extrauterino, es vital que se forme una barrera que impida la pérdida de agua y la entrada a las infecciones.

La función de la piel es de barrera protectora contra las infecciones y juega un papel muy importante en la regulación de la temperatura y en el almacenaje de grasa. La piel también regula la pérdida insensible de líquidos al mismo tiempo que permite la salida de electrolitos y agua (sudor).

Después de los 9 meses de embarazo en los que el bebé se encuentra en un medio líquido (dentro de la bolsa y rodeado por el líquido amniótico), el

recién nacido emerge al mundo con una piel y un estrato córneo bien desarrollados. Pero ésta es 40 a 60% más delgada que la de un adulto. Un recién nacido es más susceptible a infecciones, irritaciones de la piel y pérdida de agua.

Las funciones principales del estrato córneo son la de conservación del agua corporal y la de barrera. En el recién nacido a término la permeabilidad es equivalente a la del adulto. La permeabilidad epidérmica es mayor cuanto menor es la edad gestacional.

La epidermis es la capa más superficial de la piel y está formada a su vez por tres capas: el estrato córneo, el estrato granuloso y la capa basal. La dermis conduce el calor, del dolor y el tacto. La hipodermis o capa de grasa subcutánea está compuesta principalmente de tejido graso que se acumula en el tercer trimestre del embarazo. Esta capa funciona como un aislante de calor, protector contra golpes y reserva de calor.

La apariencia de la piel de un recién nacido a término es suave al tacto, un poco arrugada, y está cubierta con vernix caseosa. Después del corte del cordón umbilical, la piel se enrojecerá intensamente y esto puede durar varias horas.

El recién nacido a término tiene cubierta parte de su piel, en el momento del nacimiento, por vernix caseosa o unto sebáceo: sustancia de color blanco-grisáceo, de aspecto untuoso formada por acúmulo de células muertas del estrato córneo. Aparece fundamentalmente en los pliegues de flexión, detrás de las orejas y dorso.

Para su adaptación es el desarrollo de una barrera cutánea relativamente impermeable: el estrato córneo de (10 a 20 capas), inmediatamente ejecuta varias funciones vitales para el recién nacido; es una barrera para la pérdida de líquidos, para el control de las infecciones, de la

formación del manto ácido. Tiene acciones antioxidantes, de termorregulación y protección de los rayos ultravioletas y otros químicos del medio ambiente. Tiene desarrollado un buen sistema inmunológico.

En el momento del nacimiento, el pH de la piel (grado de acidez o alcalinidad de la piel) es prácticamente neutro: 6.5. Y gradualmente, como resultado de los cambios que ocurren en la superficie de la piel después del parto y de los procesos metabólicos que ocurren dentro del estrato córneo, la piel se vuelve ligeramente ácida: pH de 5.5, lo cual es necesario para la defensa contra los microbios (las bacterias no se desarrollan en un medio ácido). La acidificación también sirve para mantener la integridad de la barrera epidérmica.¹

En materia de cuidado de Enfermería del Recién Nacido, nunca debe restársele importancia a la preservación cutánea. Por tal motivo, se han realizado numerosos estudios científicos que apuntan a mejorar la atención del Personal de Enfermería afectado al cuidado de este grupo de pacientes tan vulnerable.

Desde hace muchos años, científicos tales como Thomas Hunt y G. D. Winter han desarrollado investigaciones que datan desde la década del '60, relacionadas con la conservación de humedad a fin de lograr una interacción con los tejidos dañado.^{2,3,4}

Los términos "adherencia" y "adhesividad" suelen usarse inapropiadamente como sinónimos, provocando gran confusión. Un producto es adherente cuando interactúa con los tejidos lesionados y es adhesivo cuando lo hace con la piel intacta circundante.³⁹

El material ideal para la fijación de Venoclisis y protección ocular en neonatos debería ser: Biocompatible y no alergénico; dar protección a la piel de agresiones externas físicas, químicas y bacterianas sin adherirse a la

misma; mantener la temperatura y la humedad dejando seca la piel circundante; eliminar los exudados y el tejido necrótico mediante su absorción, ser adaptable a localizaciones difíciles y de fácil aplicación y retiro, su recambio debería ser espaciado e indoloro y su costo, accesible.^{11,23,39}

En industria farmacéutica, se han desarrollado nuevos materiales en diversas presentaciones y combinaciones creando una verdadera revolución de los materiales utilizados para la fijación de Venoclisis, protectores oculares, etc. Muchos de estos productos se utilizan para la prevención y el tratamiento de lesiones cutáneas en Neonatología, pero para lograr la elección adecuada del material es preciso comprender las propiedades de esos productos.

Los apósitos Tergaderm™ IV están compuestos por una fina película transparente de poliuretano estéril cubierto por un adhesivo de acrilato, hipoalergénico, y libre de látex. Etiqueta de Registro y un borde reforzado de tela suave no tejida que otorga un mejor aseguramiento y sellado alrededor del catéter o del dispositivo.

Poseen una membrana semipermeable que permite un buen intercambio de oxígeno y vapor húmedo, es resistente al agua e impermeable a líquidos, bacterias, virus, suciedad y fluidos corporales.

Están diseñados para: cubrir, proteger, asegurar y estabilizar múltiples tipos de catéteres intra vasculares y dispositivos de uso médico. Son de gran ventaja para los recién nacidos ya que al ser transparentes, permiten la monitorización continua del sitio de inserción del catéter ayudando así a detectar precozmente posibles complicaciones. Son estériles, permiten mejor aseguramiento del catéter y estabilización individual de los lúmenes; reducen la posibilidad de contaminación en el punto de inserción del catéter.

Se adapta a sitios anatómicos complejos, incluso cuando las extremidades se flexionan o se extienden. Siempre es recomendable aplicar el

apósito con la piel limpia y seca. Evitando aplicar tensión para evitar un trauma mecánico en la piel. Para mejor desempeño, almacenar el producto a una temperatura que oscile entre 15° - 30°C y a una humedad relativa.

La Cinta Adhesiva Hipoalergénica utilizada en el Servicio de Neonatología del Hospital Enfermeros Argentinos como medio de fijación es de material plástico (Polietileno), translúcida, microporosa. Se trata de la Cinta MICROPORE® 3M de 2,5 cm de ancho.

Su respaldo microporoso permite el funcionamiento normal de la piel. Permite que la humedad se evapore y el intercambio gaseoso de la piel. El adhesivo acrílico es sensible a la presión, es decir su nivel de adherencia aumenta en el tiempo. Mantiene su adherencia aún en ambientes húmedos y/o aplicaciones prolongadas (>72 horas).

Se utiliza en fijación de dispositivos en general, tales como líneas de catéteres centrales y periféricos, sondas, drenajes, tubos oro-traqueales, protección ocular, entre otros.

Para su uso adecuado se recomienda la selección del tipo y tamaño adecuado de cinta para la aplicación (debe exceder al menos 2 cm más allá del límite del apósito o dispositivo); cortar el vello si es necesario; aplicar la cinta siempre sobre la piel limpia y seca, sin tensión y alisar toda la superficie del soporte con presión firme para maximizar la adhesión; se debe evitar tocar el adhesivo de la cinta; si ésta es colocada sobre una articulación, posicionar anatómicamente la zona del cuerpo antes de adherirla, utilizar tijeras para un borde más preciso.

Para remover, la piel debe estar limpia y seca antes de aplicar la tela, en forma lenta, plegarla sobre sí misma, 180° en forma lenta y en la dirección del crecimiento del pelo corporal, sujetando la piel en el punto de remoción para evitar el traumatismo sobre ella. Se debe iniciar la remoción con un trozo

pequeño de cinta aplicada en una de las esquinas de la cinta adherida, como también mediante el uso de una torunda de algodón embebida de solución jabonosa.

No aplicar la cinta con tensión, esto podría generar traumas sobre la piel tales como desprendimiento epidérmico. Al instalar la cinta, la aplicación debe ser del centro hacia fuera, en ambas direcciones. Nunca se debe comenzar por un extremo de la cinta y tirar hacia el lado contrario.

Al no tratarse de un material estéril, no deben ser aplicadas directamente sobre sitios que requieren esterilidad, como las heridas y los sitios de punción IV.

A pesar de todo, el uso de la cinta hipoalérgica puede ocasionar lesiones en la piel. En algunas ocasiones son debidas simplemente a que está aplicada con demasiada tensión, pero en cambio otras pueden ser debidas al uso prolongado de los mismos o por el tipo de adhesivo. Ambas acciones pueden producir un levantamiento de piel, que coincidirá siempre con la zona inmediatamente debajo del área en la que se encontraba aplicado. Son los causantes más habituales de estas reacciones.

Si aun tomando los recaudos necesarios, debido al material utilizado, se produce daño en la piel del recién nacido, debe vigilarse que exista una buena cicatrización, que es un proceso que implica la reparación y reemplazo de los tejidos lesionados.

El Ciclo exudativo se produce inmediatamente luego de producida la herida, las células dañadas liberan sustancias vasoconstrictoras para cohibir la hemorragia, las plaquetas se aglutinan en el sitio y se desencadena la cascada de la coagulación en la que participan más de 30 factores, esto produce como resultado la formación de una red de fibrina. El proceso hemostático dura unos 10 minutos.⁹

La liberación de sustancias vasodilatadoras, estimula la migración de neutrófilos y monocitos. Los neutrófilos liberan enzimas proteolíticas que ayudan a la remoción de tejidos dañados. 9.11

La inflamación produce rubor (por vasodilatación), calor (por aumento del metabolismo local), hinchazón (por edema secundario al enlentecimiento de la circulación sanguínea y a la acidosis local) y dolor (por la exposición de terminaciones nerviosas). 9.10

En el Ciclo proliferativo las células endoteliales de los vasos de tejidos contiguos se movilizan hacia la zona lesionada, multiplicándose y formando ramilletes vasculares que aumentan la vascularización en el lecho de la herida. Simultáneamente, se desarrolla un nuevo tejido que rellena el fondo de la lesión (tejido "de granulación"). El tejido de granulación, futuro tejido conectivo, se muestra en la superficie de la herida como pequeños gránulos rosados correspondientes a las proliferaciones capilares sobre las que asienta el nuevo tejido producido por los fibroblastos. Parte de ellos se transforman en miofibroblastos, los que producirán la contracción de la herida. 9.11

Concluida la epitelización –y con ella la curación de la herida– se inicia la remodelación del nuevo tejido. La herida se contrae por efecto de los miofibroblastos, disminuye el ovillo vascular y la hidratación del tejido de granulación. 9.10

Es fundamental el papel que cumple el oxígeno. La correcta oxigenación y perfusión tisular favorece la actividad bactericida leucocitaria, con reducción del riesgo de infección. 7.8,13,14

Existen diversos pasos a seguir para la prevención de lesiones. Debe minimizarse la exposición de la piel a la humedad excesiva, especialmente en

zonas de intertrigo (axilas, pliegues inguinales, detrás de las orejas, cuello) para evitar la maceración.¹⁰

Para la evaluación de la herida, una detallada descripción de la lesión ayudará a determinar el tipo de curación necesaria y el progreso obtenido. ^{10,17}

El color es un buen indicador del estado del tejido en el lecho de la herida: rojo cuando hay buena irrigación sanguínea y granulación; amarillo en presencia de exudado; negro si hay necrosis tisular.^{10,17}

La limpieza facilita la cicatrización y disminuye el riesgo de infección. Los antisépticos (sustancias diseñadas para prevenir infecciones al ser usados sobre piel intacta) no deben usarse en las heridas pues alteran la función de los neutrófilos, los fibroblastos y el tejido de granulación, retrasando la cicatrización.^{11,20,21}

Es necesario el Control del exudado, si es profuso, la cicatrización es más lenta y obliga a curaciones frecuentes.

La presencia de gérmenes en las heridas es casi inevitable, pero hay que diferenciar entre colonización e infección (número de bacterias menor y mayor a 10 por gramo de tejido respectivamente).

La colonización no afecta el proceso de cicatrización; por el contrario, hay indicios que sugieren que podría estimularla. En cambio, la infección exagera la respuesta de los polimorfos nucleares produciendo eritema, edema, dolor, supuración, linfadenitis y retraso de la cicatrización.^{10,11,15,23,25}

El medio húmedo favorece la migración celular. Hay que evitar lesionar el tejido de granulación durante los cambios de apósitos.

CAPÍTULO II

DISEÑO METODOLÓGICO

- Tipo de Estudio:

Estudio Experimental de Corte Transversal.

-Enfoque:

Cuantitativo

-Área de Estudio:

Se realiza el siguiente estudio en el Servicio de Neonatología del Hospital Enfermeros Argentinos de la ciudad de General Alvear, provincia de Mendoza; desde el mes de marzo de 2013 hasta el mes de junio de 2013.

-Universo y Muestra:

Universo: Neonatos cuya de gestación oscile entre las 32 y las 40 semanas y se encuentren internados en el Servicio de Neonatología del Hospital Enfermeros Argentinos de la ciudad de General Alvear, provincia de Mendoza.

Muestra: Recién nacidos hospitalizados con requerimiento de protección ocular (Antejitos) con Diagnóstico de Hiperbilirrubinemia, en Lumino-Terapia.

Recién nacidos hospitalizados con requerimiento de Venoclisis Periférica Intermitente o Permanente.

Ambos casos requieren fijación de elementos, ya sea de los Antojitos o de Catéteres de Infusión.

-Variable y/o Hipótesis:

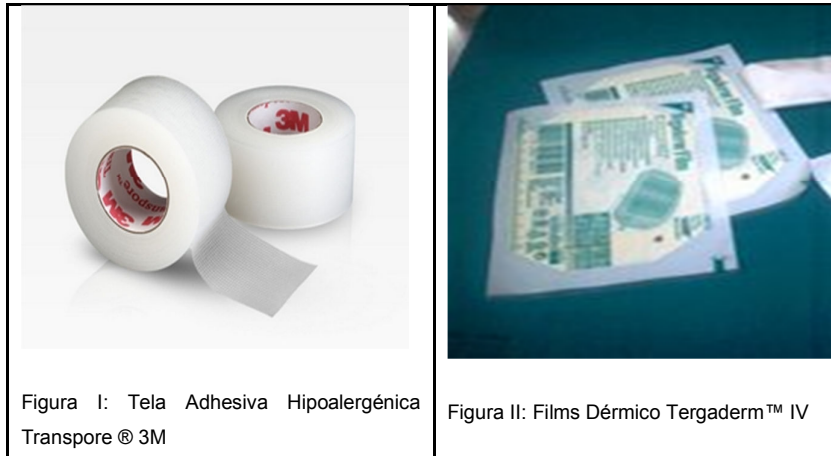La utilización de Film Dérmico como elemento de fijación favorece la protección de la integridad de la piel del Recién Nacido.

-Técnicas e instrumentos de recolección de datos:

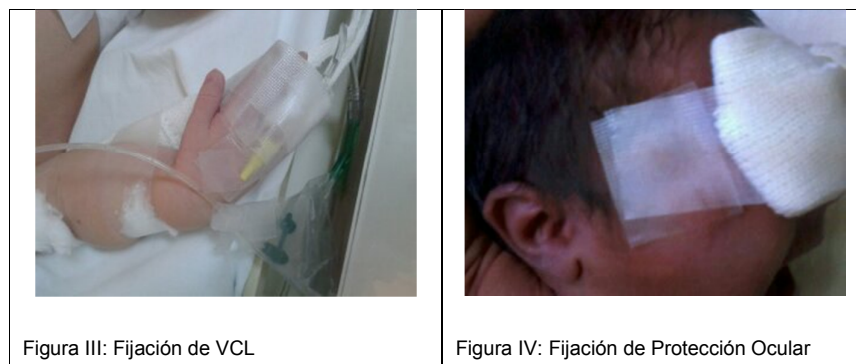
Observación Directa.

-Materiales y métodos.

Los materiales a utilizar para la fijación, es la Tela Adhesiva Hipoalergénica TRANSPORE ® 3M (Figura I) y Films Dérmico Tergaderm™ IV (Figura II).



Grupo I: La intervención será con Tela Adhesiva Hipoalergénica.



Se procederá la fijación para venoclisis y protección ocular con Tela Adhesiva Hipoalergénica luego de ya terminada la técnica de colocación se debe aplicar la cinta sin tensión y alisar toda la superficie del soporte con presión firme para maximizar la adhesión.

La fijación se realizará con una cinta rodeando la base del cono del catéter también llamada “corbata” y posterior colocando la cinta adhesiva hipoalergénica, recortado a la medida necesaria, que no debe rodear completamente la zona para favorecer el retorno venoso y linfático.

Las Cinta adhesiva hipoalergénica TRANSPORE ® 3M es de material plástico (Polietileno), translúcida, microporosa. Diseñada para asegurar vías endovenosas, tubos livianos y vendajes generales. Se remueve sin dolor y no deja residuos.

Grupo II: La intervención se realizará con Films Dérmico.

Se procederá a la fijación para venoclisis (Figura V) y protección ocular (Figura VI) con films dérmico, luego de terminada la técnica correspondiente, el film se colocará sin ejercer demasiada presión, del centro hacia fuera, en ambas direcciones, nunca se debe comenzar por un extremo.

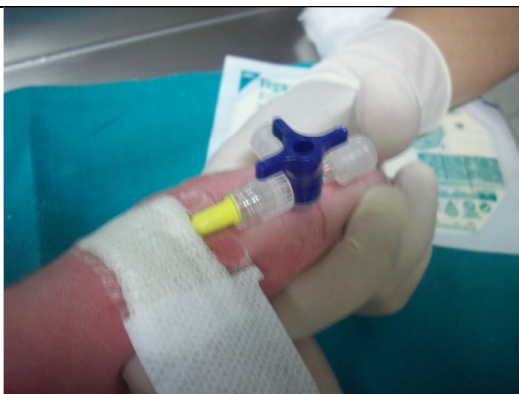

Figura V: Fijación de VCL

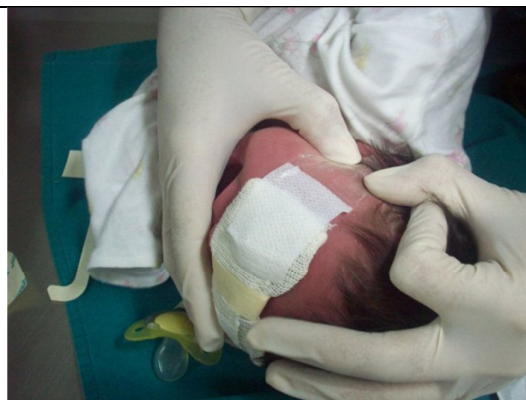

Figura VI: Fijación de Protección Ocular

Los apósitos Tergaderm™ IV están compuestos por una fina película transparente de poliuretano estéril cubierto por un adhesivo de acrilato, hipoalergénico, y libre de látex. Etiqueta de Registro y un borde reforzado de tela suave no tejida que otorga un mejor aseguramiento y sellado alrededor del catéter o del dispositivo.

Estos apósitos están diseñados para: cubrir, proteger, asegurar y estabilizar múltiples tipos de catéteres y dispositivos como sondas, tubos, protección ocular, drenajes, etc.

Para la remoción de la Tela Adhesiva Hipoalergénica (Figura VII) y Apósitos de Films Dérmico (Figura VIII) se realizará con torunda de algodón que contenga una solución jabonosa.

Para proceder a retirar la cinta se debe realizar a favor del crecimiento del vello, utilizando ambas manos. Con una se le da soporte o sostén a la piel bajo la cinta y con la otra se remueve lentamente para evitar daños en el RN.

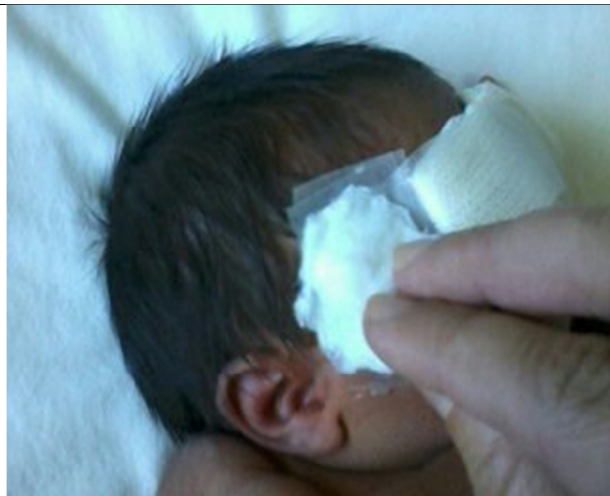

Figura VII: Remoción de Tela Adhesiva Hipoalergénica

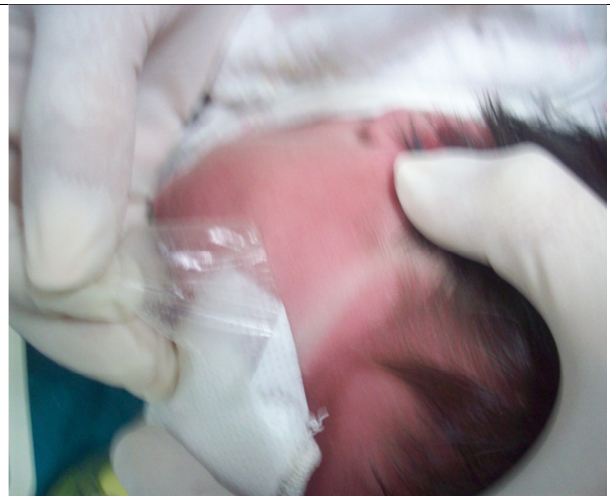

Figura VIII: Remoción de Apósitos de Films Dérmico

Tanto para el Grupo I como para el Grupo II, los tipos de materiales (Figura IX) que intervienen en el procedimiento son:

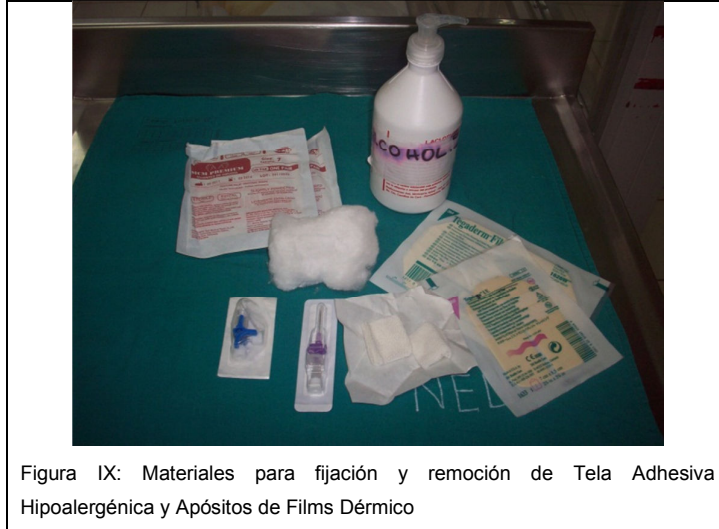

Figura IX: Materiales para fijación y remoción de Tela Adhesiva Hipoalergénica y Apósitos de Films Dérmico

- ✓ Guantes
- ✓ Tela adhesiva hipoalergénica
- ✓ Films dérmico
- ✓ Torundas de algodón (embebidas con solución jabonosa)
- ✓ Protección ocular(anteojitos)
- ✓ Campo estéril que contenga los materiales mencionados anteriormente.

En ambos grupos se intervendrá de la siguiente forma:

Luego del procedimiento de remoción de ambos materiales de fijación, se procederá a observar y registrar las características de la piel, dentro de las 48 horas posteriores.

- ✓ Remoción Parcial de la Piel
- ✓ Enrojecimiento y Edema
- ✓ Enrojecimiento
- ✓ Enrojecimiento Disminuido
- ✓ Enrojecimiento Leve
- ✓ Piel Integra

ANÁLISIS, PROCESAMIENTO Y PRESENTACIÓN DE DATOS

Evaluación de la Integridad de la Piel de Recién Nacidos Intervenidos con Tela Adhesiva Hipoalergénica 3M al momento de la Remoción.

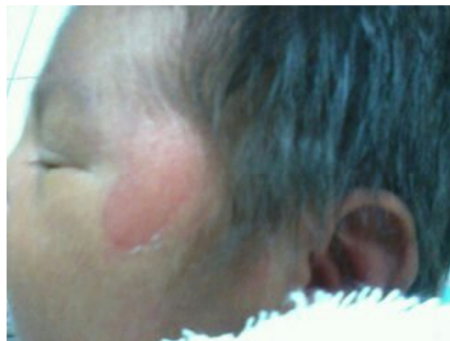

Figura x: Evaluación de la Integridad de la Piel de Recién Nacidos con Tela Adhesiva Hipoalergénica 3M al momento de la Remoción

Grupo N° 1: Pacientes intervenidos con Tela Adhesiva Hipoalergénica en la fijación de Protección Ocular en Tratamientos con Luminoterapia.

Tabla N° 1- Caso I: Estado de la piel post remoción de Tela Adhesiva Hipoalergénica utilizada como fijación de Protección Ocular en Tratamiento con Luminoterapia. RN de 38 semanas de Gestación. 4 días de vida. 48 hs bajo tratamiento.

Estado de la Piel	Hora 0	Hora 12	Hora 24	Hora 36	Hora 48
Remoción Parcial de la Piel	X	X	X		
Enrojecimiento y Edema	X	X	X		
Enrojecimiento				X	
Enrojecimiento Disminuido					X
Enrojecimiento Leve					
Piel Intgra					

El Caso I, bajo Tratamiento con Luminoterapia intervenido con Tela Adhesiva Hipoalergénica en la Fijación de Protección Ocular, se observó durante 48 hs post remoción de la misma, en las que presentó: en la Hora 0 y en la Hora 12, Remoción Parcial de la Piel, Enrojecimiento y Edema; a las 36 hs se observó Enrojecimiento que a las 48 hs había disminuido. No se observó Piel Íntegra en la zona de contacto con el material de fijación.

Tabla N° 2- Caso II: Estado de la piel post remoción de Tela Adhesiva Hipoalergénica utilizada como fijación de Protección Ocular en Tratamiento con Luminoterapia. RN de 40 semanas de Gestación. 7 días de vida. 48 hs bajo tratamiento.

Estado de la Piel	Hora 0	Hora 12	Hora 24	Hora 36	Hora 48
Remoción Parcial de la Piel	X	X			
Enrojecimiento y Edema	X	X	X		
Enrojecimiento				X	
Enrojecimiento Disminuido					X
Enrojecimiento Leve					
Piel Íntegra					

El Caso II, bajo Tratamiento con Luminoterapia intervenido con Tela Adhesiva Hipoalergénica en la Fijación de Protección Ocular, se observó durante 48 hs post remoción de la misma, en las que presentó: en la Hora 0 y en la Hora 12 Remoción Parcial de la Piel, Enrojecimiento y Edema, este último persistió hasta las 24 hs; a las 36 hs se observó Enrojecimiento que a las 48 hs había disminuido. No se observó Piel Íntegra en la zona de contacto con el material de fijación.

Tabla N° 3-Caso III: Estado de la piel post remoción de Tela Adhesiva Hipoalergénica utilizada como fijación de Protección Ocular en Tratamiento con Luminoterapia. RN de 39 semanas de Gestación. 5 días de vida. 48 hs bajo tratamiento.

Estado de la Piel	Hora 0	Hora 12	Hora 24	Hora 36	Hora 48
Remoción Parcial de la Piel	X	X	X		
Enrojecimiento y Edema	X	X	X		
Enrojecimiento				X	
Enrojecimiento Disminuido					X
Enrojecimiento Leve					
Piel Integra					

El Caso III, bajo Tratamiento con Luminoterapia intervenido con Tela Adhesiva Hipoalergénica en la Fijación de Protección Ocular, se observó durante 48 hs post remoción de la misma, en las que presentó: en la Hora 0 y en la Hora 12 Remoción Parcial de la Piel, Enrojecimiento y Edema; a las 36 hs se observó Enrojecimiento que a las 48 hs había disminuido. No se observó Piel Íntegra en la zona de contacto con el material de fijación.

Tabla N° 4- Caso IV: Estado de la piel post remoción de Tela Adhesiva Hipoalergénica utilizada como fijación de Protección Ocular en Tratamiento con Luminoterapia. RN de 40 semanas de Gestación. 6 días de vida. 48 hs bajo tratamiento.

Estado de la Piel	Hora 0	Hora 12	Hora 24	Hora 36	Hora 48
Remoción Parcial de la Piel	X	X			
Enrojecimiento y Edema	X	X	X		
Enrojecimiento				X	
Enrojecimiento Disminuido					X
Enrojecimiento Leve					
Piel Integra					

El Caso IV, bajo Tratamiento con Luminoterapia intervenido con Tela Adhesiva Hipoalergénica en la Fijación de Protección Ocular, se observó durante 48 hs post remoción de la misma, en las que presentó: en la Hora 0 y en la Hora 12 Remoción Parcial de la Piel, Enrojecimiento y Edema, este último persistió hasta las 24 hs; a las 36 hs se observó Enrojecimiento que a las 48 hs había disminuido. No se observó Piel Íntegra en la zona de contacto con el material de fijación.

Tabla N° 5- Caso V: Estado de la piel post remoción de Tela Adhesiva Hipoalergénica utilizada como fijación de Protección Ocular en Tratamiento con Luminoterapia. RN de 39 semanas de Gestación. 5 días de vida. 48 hs bajo tratamiento.

Estado de la Piel	Hora 0	Hora 12	Hora 24	Hora 36	Hora 48
Remoción Parcial de la Piel	X	X			
Enrojecimiento y Edema	X	X	X		
Enrojecimiento				X	
Enrojecimiento Disminuido					X
Enrojecimiento Leve					
Piel Intgra					

El Caso V, bajo Tratamiento con Luminoterapia intervenido con Tela Adhesiva Hipoalergénica en la Fijación de Protección Ocular, se observó durante 48 hs post remoción de la misma, en las que presentó: en la Hora 0 y en la Hora 12 Remoción Parcial de la Piel, Enrojecimiento y Edema, este último persistió hasta las 24 hs; a las 36 hs se observó Enrojecimiento que a las 48 hs había disminuido. No se observó Piel Íntegra en la zona de contacto con el material de fijación.

Gráfico N° 1- Estado de la piel post remoción de Tela Adhesiva Hipoalergénica utilizada como fijación de Protección Ocular en Tratamiento con Luminoterapia.

N= 5 Casos

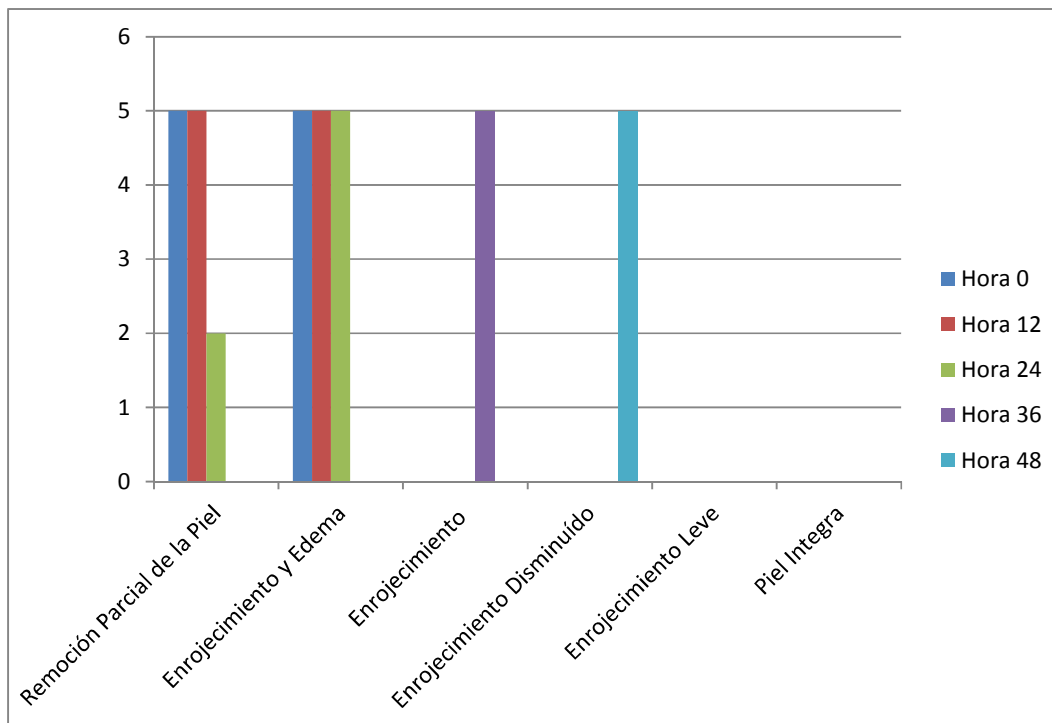


Tabla Matriz N° 1- Estado de la piel post remoción de Tela Adhesiva Hipoalergénica utilizada como fijación de Venocllisis Periférica

Estado de la Piel	Hora 0	Hora 12	Hora 24	Hora 36	Hora 48
Remoción Parcial de la Piel	5	5	2		
Enrojecimiento y Edema	5	5	5		
Enrojecimiento				5	
Enrojecimiento Disminuido					5
Enrojecimiento Leve					
Piel Integra					

Del total de Casos intervenidos con Tela Adhesiva Hipoalergénica en la Fijación de Protección Ocular bajo Tratamiento con Luminoterapia, los 5 casos presentaron en la Hora 0 y en la Hora 12: Remoción Parcial de la Piel, Enrojecimiento y Edema.

En 2 casos la Remoción Parcial de la Piel se evidenció hasta la Hora 24, los 5 casos presentaron Enrojecimiento en la Hora 36, el que se observó Disminuido a las 48 hs de removido el material de fijación. No se observó Piel Íntegra en la zona de contacto con el material de fijación.

Grupo N° 2: Casos intervenidos con Tela Adhesiva Hipoalergénica en la fijación de Venoclisis.

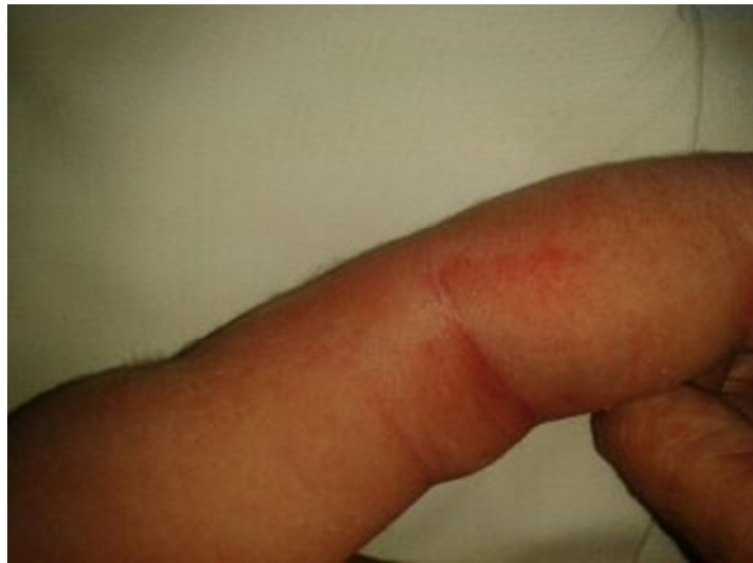

Figura XI: Casos intervenidos con Tela Adhesiva Hipoalergénica

Tabla N° 6- Caso VI: Estado de la piel post remoción de Tela Adhesiva Hipoalergénica utilizada como fijación de Venoclisis Periférica. RN de 39 semanas de Gestación. 2 hs de vida. 5 días bajo tratamiento.

Estado de la Piel	Hora 0	Hora 12	Hora 24	Hora 36	Hora 48
Remoción Parcial de la Piel	X	X	X	X	
Enrojecimiento y Edema	X	X	X	X	
Enrojecimiento					
Enrojecimiento Disminuido					X
Enrojecimiento Leve					
Piel Integra					

El Caso VI, bajo Tratamiento intervenido con Tela Adhesiva Hipoalergénica en la Fijación de Venoclisis Periférica, se observó durante 48 hs post remoción de la misma, en las que presentó: en la Hora 0, en la Hora 12, en la Hora 24 y en la Hora 36: Remoción Parcial de la Piel, Enrojecimiento y Edema, a las 48 hs se observó que el Enrojecimiento persistía. No se observó Piel Íntegra en la zona de contacto con el material de fijación ni disminución de Enrojecimiento.

Tabla N° 7- Caso VII: Estado de la piel post remoción de Tela Adhesiva Hipoalergénica utilizada como fijación de Venoclisis Periférica. RN de 38 semanas de Gestación. 24 hs de vida. 7 días bajo tratamiento.

Estado de la Piel	Hora 0	Hora 12	Hora 24	Hora 36	Hora 48
Remoción Parcial de la Piel	X	X	X	X	X
Enrojecimiento y Edema	X	X	X	X	X
Enrojecimiento					
Enrojecimiento Disminuido					
Enrojecimiento Leve					
Piel Integra					

El Caso VII, bajo Tratamiento intervenido con Tela Adhesiva Hipoalergénica en la Fijación de Venoclisis Periférica, se observó durante 48 hs post remoción de la misma, en las que presentó: Remoción Parcial de la Piel, Enrojecimiento y Edema. No se observó disminución de Edema ni de Enrojecimiento, tampoco Piel Íntegra en la zona de contacto con el material de fijación.

Tabla Nº 8- Caso VIII: Estado de la piel post remoción de Tela Adhesiva Hipoalergénica utilizada como fijación de Venoclisis Periférica. RN de 39 semanas de Gestación. 48 hs de vida. 3 días bajo tratamiento.

Estado de la Piel	Hora 0	Hora 12	Hora 24	Hora 36	Hora 48
Remoción Parcial de la Piel	X	X			
Enrojecimiento y Edema	X	X	X		
Enrojecimiento				X	X
Enrojecimiento Disminuido					
Enrojecimiento Leve					
Piel Integra					

El Caso VIII, bajo Tratamiento intervenido con Tela Adhesiva Hipoalergénica en la Fijación de Venoclisis Periférica, se observó durante 48 hs post remoción de la misma, en las que presentó: en la Hora 0 y en la Hora 12 Remoción Parcial de la Piel, Enrojecimiento y Edema, este último persistió hasta las 24 hs; a las 36 hs y 48 hs se observó Enrojecimiento. El cual no disminuyó durante las 48 hs de monitoreo. No se observó Piel Íntegra en la zona de contacto con el material de fijación.

Tabla N° 9- Caso IX: Estado de la piel post remoción de Tela Adhesiva Hipoalergénica utilizada como fijación de Venoclisis Periférica. RN de 40 semanas de Gestación. 2 hs de vida. 2 días bajo tratamiento.

Estado de la Piel	Hora 0	Hora 12	Hora 24	Hora 36	Hora 48
Remoción Parcial de la Piel	X	X			
Enrojecimiento y Edema	X	X	X		
Enrojecimiento				X	
Enrojecimiento Disminuido					X
Enrojecimiento Leve					
Piel Intgra					

El Caso IX, bajo Tratamiento intervenido con Tela Adhesiva Hipoalergénica en la Fijación de Venoclisis Periférica, se observó durante 48 hs post remoción de la misma, en las que presentó: en la Hora 0 y en la Hora 12 Remoción Parcial de la Piel, Enrojecimiento y Edema, este último persistió hasta las 24 hs; a las 36 hs se observó Enrojecimiento que a las 48 hs había disminuido. No se observó Piel Íntegra en la zona de contacto con el material de fijación.

Tabla N° 10- Caso X: Estado de la piel post remoción de Tela Adhesiva Hipoalergénica utilizada como fijación de Venoclisis Periférica. RN de 39 semanas de Gestación. 2 hs de vida. 3 días bajo tratamiento.

Estado de la Piel	Hora 0	Hora 12	Hora 24	Hora 36	Hora 48
Remoción Parcial de la Piel	X	X			
Enrojecimiento y Edema	X	X	X		
Enrojecimiento				X	
Enrojecimiento Disminuido					X
Enrojecimiento Leve					
Piel Intgra					

El Caso X, bajo Tratamiento intervenido con Tela Adhesiva Hipoalergénica en Venoclisis Periférica, se observó durante 48 hs post remoción de la misma, en las que presentó: en la Hora 0, en la Hora 12 y en la Hora 24 Remoción Parcial de la Piel, Enrojecimiento y Edema; a las 36 hs se observó Enrojecimiento que a las 48 hs había disminuido. No se observó Piel Íntegra en la zona de contacto con el material de fijación.

Gráfico N° 2- Estado de la piel post remoción de Tela Adhesiva Hipoalergénica utilizada como fijación de Venoclisis Periférica

N= 5 Casos

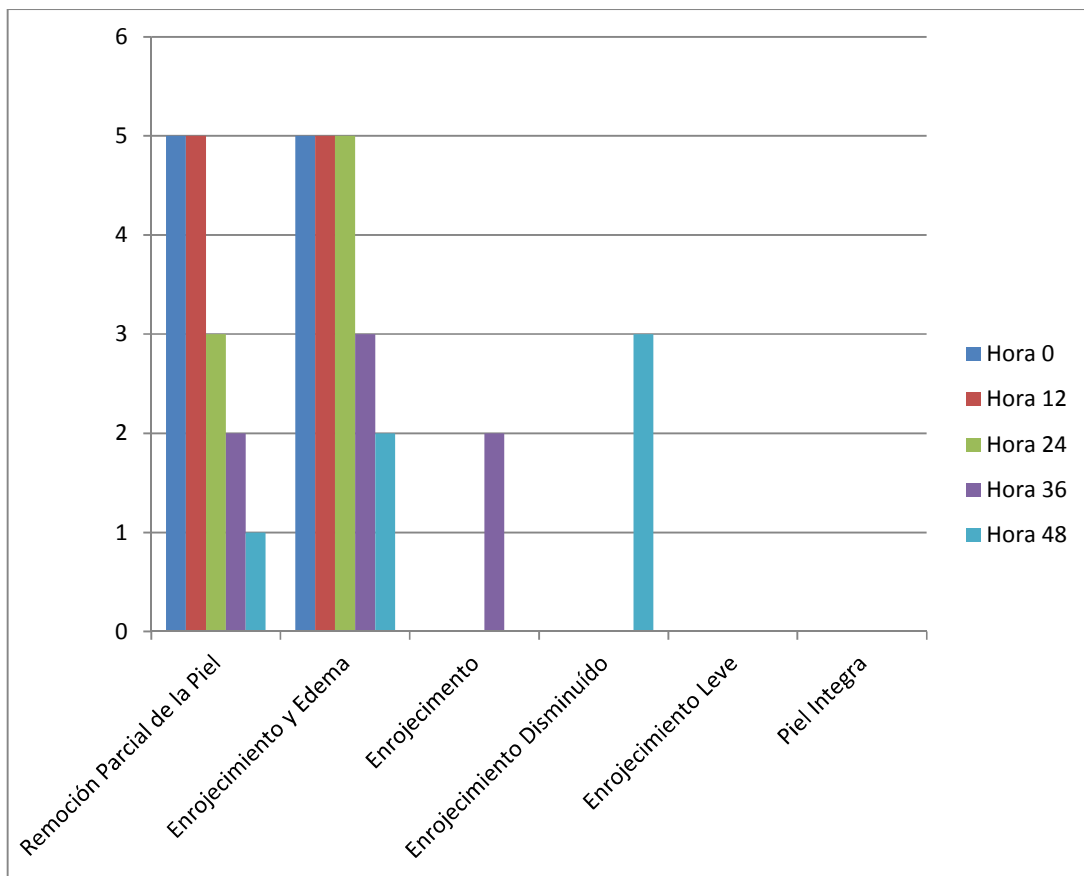


Tabla Matriz N° 2- Estado de la piel post remoción de Tela Adhesiva Hipoalergénica utilizada como fijación de Venoclisis Periférica

N= 5 Casos

Estado de la Piel	Hora 0	Hora 12	Hora 24	Hora 36	Hora 48
Remoción Parcial de la Piel	5	5	3	2	1
Enrojecimiento y Edema	5	5	5	3	2
Enrojecimiento				2	
Enrojecimiento Disminuido					3
Enrojecimiento Leve					
Piel Integra					

Del total de Casos intervenidos con Tela Adhesiva Hipoalergénica en la Fijación de Venoclisis Periférica, los 5 presentaron en la Hora 0, en la Hora 12: Remoción Parcial de la Piel (que en 3 casos se evidenció hasta las 24 Horas), Enrojecimiento y Edema (que se observó hasta la Hora 24). En la Hora 36, 2 casos presentaron Remoción Parcial de la Piel y Enrojecimiento, en 3 casos Enrojecimiento y Edema; y a las 48 Horas 1 caso todavía mostraba Remoción Parcial de la Piel, 2 casos presentaron Enrojecimiento y Edema y en 3 casos el Enrojecimiento Disminuido. No se recuperó la integridad de la Piel en ninguno de los casos intervenidos durante las 48 hs posteriores a la remoción de la fijación.

Evaluación de la Integridad de la Piel de Recién Nacidos Intervenidos con Apósitos de Film Dérmico Tergaderm al momento de la Remoción

Grupo N° 3: Casos intervenidos con Apósitos de Film Dérmico en la fijación de Venoclisis

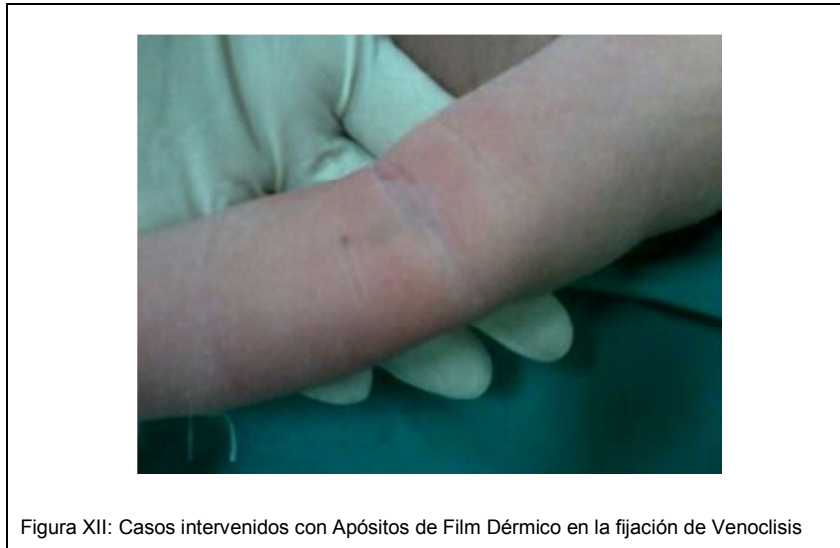

Tabla N° 11- Casos XI: Estado de la piel post remoción de Apósitos de Film Dérmico utilizados como fijación de Venoclisis Periférica. RN de 37 semanas de Gestación. 2 hs de vida. 7 días bajo tratamiento.

Estado de la Piel	Hora 0	Hora 12	Hora 24	Hora 36	Hora 48
Remoción Parcial de la Piel					
Enrojecimiento y Edema					
Enrojecimiento	X	X	X		
Enrojecimiento Disminuido				X	
Enrojecimiento Leve					X
Piel Integra					

El Caso XI, bajo Tratamiento con Luminoterapia intervenido con Apósitos de Film Dérmico en Venoclisis Periférica, se observó durante 48 hs post remoción de la misma, en las que presentó: en la Hora 0, en la Hora 12, Enrojecimiento; el que disminuyó en la Hora 24 y se observó con características leves a las 36 hs. Se observó Piel Íntegra en la zona de contacto con el material de fijación a las 48 hs post remoción del material de fijación. No presentó Remoción Parcial de la Piel ni Edema.

Tabla Nº 12- Caso XII: Estado de la piel post remoción de Apósitos de Film Dérmico utilizados como fijación de Venoclisis Periférica. RN de 40 semanas de Gestación. 24 hs de vida. 4 días bajo tratamiento.

Estado de la Piel	Hora 0	Hora 12	Hora 24	Hora 36	Hora 48
Remoción Parcial de la Piel					
Enrojecimiento y Edema					
Enrojecimiento	X				
Enrojecimiento Disminuido		X			
Enrojecimiento Leve			X		
Piel Integra				X	X

El Caso XII, bajo Tratamiento con Luminoterapia intervenido con Apósitos de Film Dérmico en Venoclisis Periférica, se observó durante 48 hs post remoción de la misma, en las que presentó: en la Hora 0 Enrojecimiento, el que disminuyó en la Hora 12, y se observó con características leves a las 24 hs. Se observó Piel Íntegra en la zona de contacto con el material de fijación a las 36 y 48 hs post remoción del material de fijación. No presentó Remoción Parcial de la Piel ni Edema.

Tabla N° 13- Caso XIII: Estado de la piel post remoción de Apósitos de Film Dérmico utilizados como fijación de Venoclisis Periférica. RN de 39 semanas de Gestación. 5 hs de vida. 2 días bajo tratamiento.

Estado de la Piel	Hora 0	Hora 12	Hora 24	Hora 36	Hora 48
Remoción Parcial de la Piel					
Enrojecimiento y Edema					
Enrojecimiento					
Enrojecimiento Disminuido					
Enrojecimiento Leve	X				
Piel Integra		X	X	X	X

El Caso XIII, bajo Tratamiento con Luminoterapia intervenido con Apósitos de Film Dérmico en Venoclisis Periférica, se observó durante 48 hs post remoción de la misma, en las que presentó: en la Hora 0 Enrojecimiento Leve; se observó Piel Íntegra en la zona de contacto con el material de fijación a partir de las 12 hs de removida la fijación. No presentó Remoción Parcial de la Piel, marcado Enrojecimiento ni Edema.

Tabla N° 14- Caso XIV: Estado de la piel post remoción de Apósitos de Film Dérmico utilizados como fijación de Venoclisis Periférica. RN de 39 semanas de Gestación. 72 hs de vida. 2 días bajo tratamiento.

Estado de la Piel	Hora 0	Hora 12	Hora 24	Hora 36	Hora 48
Remoción Parcial de la Piel					
Enrojecimiento y Edema					
Enrojecimiento					
Enrojecimiento Disminuido					
Enrojecimiento Leve	X				
Piel Integra		X	X	X	X

El Caso XIV, bajo Tratamiento con Luminoterapia intervenido con Apósitos de Film Dérmico en Venoclisis Periférica, se observó durante 48 hs post remoción de la misma, en las que presentó: en la Hora 0 Enrojecimiento Leve; se observó Piel Íntegra en la zona de contacto con el material de fijación a partir de las 12 hs de removida la fijación. No presentó Remoción Parcial de la Piel, marcado Enrojecimiento ni Edema.

Tabla N° 15- Caso XV: Estado de la piel post remoción de Apósitos de Film Dérmico utilizados como fijación de Venoclisis Periférica. RN de 39 semanas de Gestación. 88 hs de vida. 4 días bajo tratamiento.

Estado de la Piel	Hora 0	Hora 12	Hora 24	Hora 36	Hora 48
Remoción Parcial de la Piel					
Enrojecimiento y Edema					
Enrojecimiento					
Enrojecimiento Disminuido					
Enrojecimiento Leve	X				
Piel Íntegra		X	X	X	X

El Caso XV, bajo Tratamiento con Luminoterapia intervenido con Apósitos de Film Dérmico en Venoclisis Periférica, se observó durante 48 hs post remoción de la misma, en las que presentó: en la Hora 0 Enrojecimiento Leve; se observó Piel Íntegra en la zona de contacto con el material de fijación a partir de las 12 hs de removida la fijación. No presentó Remoción Parcial de la Piel, marcado Enrojecimiento ni Edema.

Gráfico N° 3- Estado de la piel post remoción de Apósitos de Film Dérmico utilizada como fijación de Venoclisis Periférica.

N= 5 Casos

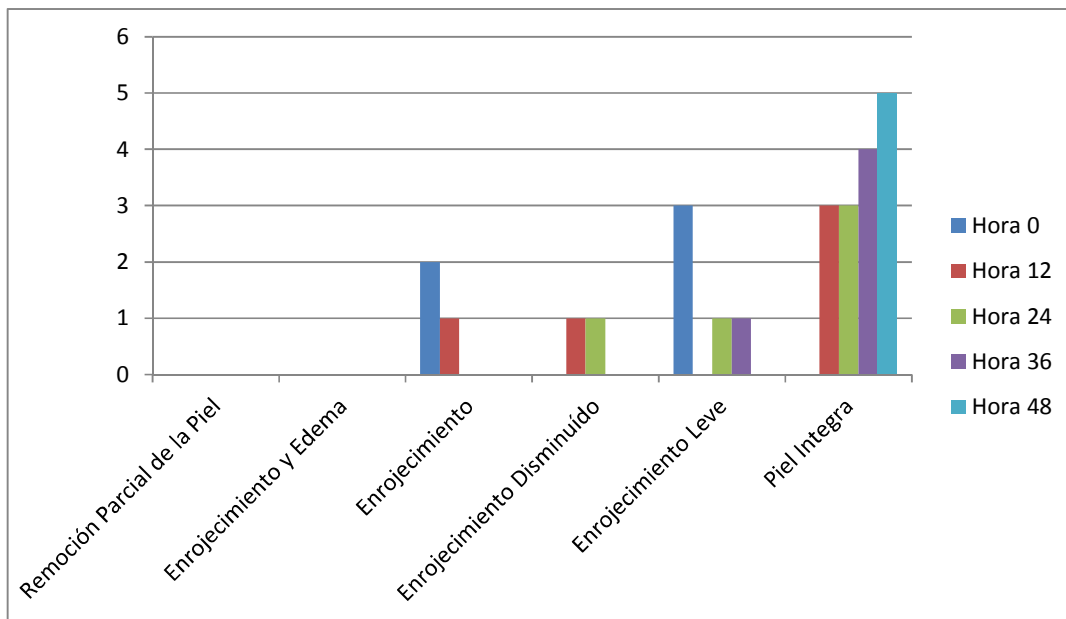


Tabla Matriz N° 3- Estado de la piel post remoción de Apósitos de Film Dérmico utilizada como fijación de Venoclisis Periféricas.

N= 5 Casos

Estado de la Piel	Hora 0	Hora 12	Hora 24	Hora 36	Hora 48
Remoción Parcial de la Piel					
Enrojecimiento y Edema					
Enrojecimiento	2	1			
Enrojecimiento Disminuido		1	1		
Enrojecimiento Leve	3		1	1	
Piel Integra		3	3	4	5

Del total de Casos intervenidos con Apósitos de Film Dérmico en la Fijación de Venoclisis Periférica, en la Hora 0, 2 presentaron Enrojecimiento y 3 Enrojecimiento Leve, en la Hora 12, 1 caso presentó Enrojecimiento, 1 con Enrojecimiento Disminuido y 3 casos cuya Piel se encontraba íntegra. A las 24 hs 1 caso se pudo observar con Enrojecimiento Disminuido, 1 con Enrojecimiento Leve y los 3 restantes con Piel Integra.

No se observó en ninguno de los casos intervenidos Remoción Parcial de la Piel ni Edema durante las 48 hs posteriores a la remoción del material de fijación.

Grupo N° 4: Casos intervenidos con Apósitos de Film Dérmico en la fijación de Protección Ocular en Tratamientos con Luminoterapia

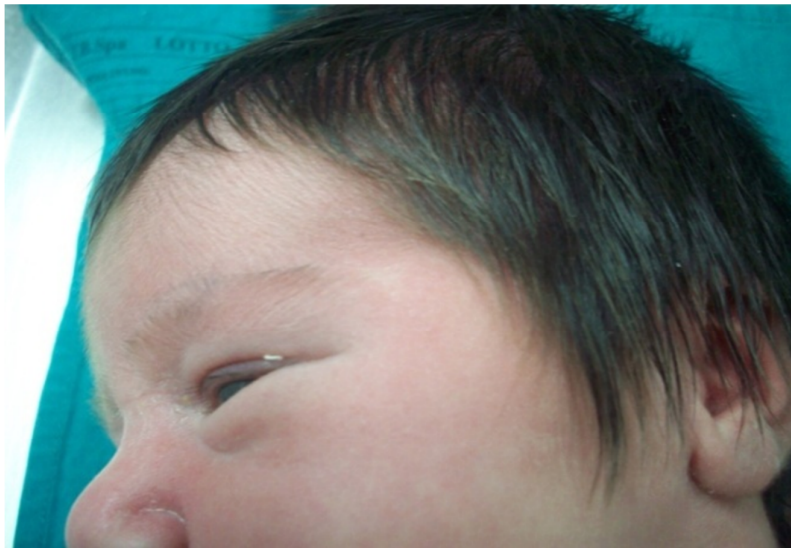

Figura XII: Casos intervenidos con Apósitos de Film Dérmico en la fijación de Protección Ocular en Tratamientos con Luminoterapia

Tabla N° 16- Caso XVI: Estado de la piel post remoción de Apósitos de Film Dérmico utilizados como fijación de Protección Ocular en Tratamiento con Luminoterapia. RN de 37 semanas de Gestación. 24 hs de vida. 2 días bajo tratamiento.

Estado de la Piel	Hora 0	Hora 12	Hora 24	Hora 36	Hora 48
Remoción Parcial de la Piel					
Enrojecimiento y Edema					
Enrojecimiento					
Enrojecimiento Disminuido					
Enrojecimiento Leve	X				
Piel Integra		X	X	X	X

El Caso XVI, bajo Tratamiento con Luminoterapia intervenido con Apósitos de Film Dérmico en la fijación de Protección Ocular, se observó durante 48 hs post remoción de la misma, en las que presentó: en la Hora 0 Enrojecimiento Leve; se observó Piel Íntegra en la zona de contacto con el material de fijación a partir de las 12 hs de removida la fijación. No presentó Remoción Parcial de la Piel, marcado Enrojecimiento ni Edema.

Tabla N° 17- Caso XVII: Estado de la piel post remoción de Apósitos de Film Dérmico utilizados como fijación de Protección Ocular en Tratamiento con Luminoterapia. RN de 39 semanas de Gestación. 48 hs de vida. 2 días bajo tratamiento.

Estado de la Piel	Hora 0	Hora 12	Hora 24	Hora 36	Hora 48
Remoción Parcial de la Piel					
Enrojecimiento y Edema					
Enrojecimiento					
Enrojecimiento Disminuido					
Enrojecimiento Leve					
Piel Integra	x	X	X	X	X

El Caso XVII, bajo Tratamiento con Luminoterapia intervenido con Apósitos de Film Dérmico en la fijación de Protección Ocular, se observó durante 48 hs post remoción de la misma, en las que presentó a partir de la Hora 0 Piel Íntegra en la zona de contacto con el material de fijación. No presentó Remoción Parcial de la Piel, Enrojecimiento de ningún tipo ni Edema.

Tabla Nº 18- Caso XVIII: Estado de la piel post remoción de Apósitos de Film Dérmico utilizados como fijación de Protección Ocular en Tratamiento con Luminoterapia. RN de 39 semanas de Gestación. 72 hs de vida. 2días bajo tratamiento.

Estado de la Piel	Hora 0	Hora 12	Hora 24	Hora 36	Hora 48
Remoción Parcial de la Piel					
Enrojecimiento y Edema					
Enrojecimiento					
Enrojecimiento Disminuido					
Enrojecimiento Leve	x				
Piel Intgra		X	X	X	X

El Caso XVIII, bajo Tratamiento con Luminoterapia intervenido con Apósitos de Film Dérmico en la fijación de Protección Ocular, se observó durante 48 hs post remoción de la misma, en las que presentó: en la Hora 0 Enrojecimiento Leve; se observó Piel Íntegra en la zona de contacto con el material de fijación a partir de las 12 hs de removida la fijación. No presentó Remoción Parcial de la Piel, marcado Enrojecimiento ni Edema.

Tabla N° 19- Caso XIX: Estado de la piel post remoción de Apósitos de Film Dérmico utilizados como fijación de Protección Ocular en Tratamiento con Luminoterapia. RN de 40 semanas de Gestación. 120 hs de vida. 2 días bajo tratamiento.

Estado de la Piel	Hora 0	Hora 12	Hora 24	Hora 36	Hora 48
Remoción Parcial de la Piel					
Enrojecimiento y Edema					
Enrojecimiento					
Enrojecimiento Disminuido					
Enrojecimiento Leve	x				
Piel Intgra		X	X	X	X

El Caso XIX, bajo Tratamiento con Luminoterapia intervenido con Apósitos de Film Dérmico en la fijación de Protección Ocular, se observó durante 48 hs post remoción de la misma, en las que presentó: en la Hora 0 Enrojecimiento Leve; se observó Piel Íntegra en la zona de contacto con el material de fijación a partir de las 12 hs de removida la fijación. No presentó Remoción Parcial de la Piel, marcado Enrojecimiento ni Edema.

Tabla N° 20- Caso XX: Estado de la piel post remoción de Apósitos de Film Dérmico utilizados como fijación de Protección Ocular en Tratamiento con Luminoterapia. RN de 39 semanas de Gestación. 96 hs de vida. 2 días bajo tratamiento.

Estado de la Piel	Hora 0	Hora 12	Hora 24	Hora 36	Hora 48
Remoción Parcial de la Piel					
Enrojecimiento y Edema					
Enrojecimiento					
Enrojecimiento Disminuido					
Enrojecimiento Leve	x				
Piel Intgra		X	X	X	X

El Caso XX, bajo Tratamiento con Luminoterapia intervenido con Apósitos de Film Dérmico en la fijación de Protección Ocular, se observó durante 48 hs post remoción de la misma, en las que presentó: en la Hora 0 Enrojecimiento Leve; se observó Piel Íntegra en la zona de contacto con el material de fijación a partir de las 12 hs de removida la fijación. No presentó Remoción Parcial de la Piel, marcado Enrojecimiento ni Edema.

Gráfico N° 4- Estado de la piel post remoción de utilización de Apósitos de Film Dérmico utilizados como fijación de Protección Ocular en tratamientos con Luminoterapia.

N= 5 Casos

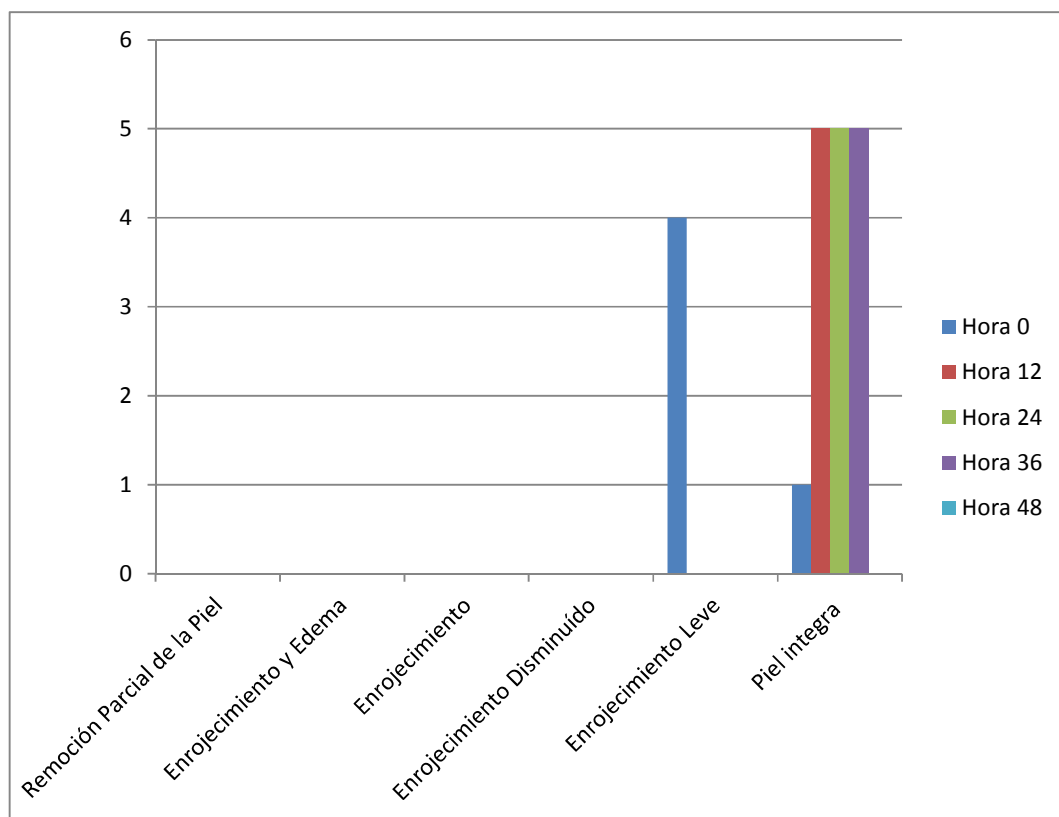


Tabla Matriz N° 4- Estado de la piel post remoción de utilizada Apósitos de Film Dérmico utilizados como fijación de Protección Ocular en tratamientos con Luminoterapia.

Estado de la Piel	Hora 0	Hora 12	Hora 24	Hora 36	Hora 48
Remoción Parcial de la Piel					
Enrojecimiento y Edema					
Enrojecimiento					
Enrojecimiento Disminuido					
Enrojecimiento Leve	4				
Piel Intgra	1	5	5	5	5

Del total de Casos intervenidos con Apósitos de Film Dérmico en la Fijación de Protección Ocular en tratamientos con Luminoterapia, evaluados durante las 48 hs posteriores a la remoción de la misma, en la Hora 0, 4 presentaron Enrojecimiento Leve y 1 Piel Intgra. A partir de las 12 hs, en los 5 casos se pudo observar Piel Intgra. No se observó en ninguno de los casos intervenidos Remoción Parcial de la Piel, marcado Enrojecimiento ni Edema durante las 48 hs posteriores a la remoción del material de fijación.

CAPÍTULO III

RESULTADOS, DISCUSION Y PROPUESTAS

Luego de intervenidos los grupos de pacientes seleccionados y efectuada la observación pertinente para la evaluación de los resultados, estamos en condiciones de garantizar las ventajas de la utilización de Apósitos de Film Dérmico para la preservación de la integridad de la piel de los recién nacidos.

Por lo tanto proponemos la implementación de este método de fijación en el Servicio de Internación Neonatal.

RESUMEN DE LOS RESULTADOS MÁS RELEVANTES

La investigación efectuada en este Estudio Experimental pudo evidenciar los beneficios de la utilización de Apósitos de Film Dérmico sobre Tela Adhesiva Hipoalergénica, dado que los pacientes intervenidos con el primer método no presentaron pérdida o remoción de la piel ni edemas, sólo enrojecimiento en las primeras horas luego de removida la fijación y en el final de la evaluación, todos conservaban su piel íntegra.

Mientras que el grupo restante, intervenidos con el método tradicional mostraron marcados signos de remoción de la piel, edema y enrojecimiento, el que persistía luego de 48 hs de removida la fijación. En ninguno de los casos en los que se utilizó este último método la piel recuperó sus propiedades de integridad.

INTERPRETACIÓN DE LOS RESULTADOS

Los resultados arrojados de la evaluación de efectividad de ambos métodos de fijación comprueban las ventajas del uso de Apósitos de Film Dérmico en tratamientos que requieren fijación de dispositivos tales como Protección Ocular o Venoclisis en neonatos, debido a que permiten preservar la integridad de la piel de estos pacientes, cuya principal función es de protección contra infecciones, riesgo al que a menudo se encuentran expuestos estos pacientes.

PROPUESTAS DE ACCIÓN DE ACUERDO A LOS RESULTADOS Y A LOS OBJETIVOS DE ESTUDIO

Conforme a lo demostrado en el Estudio realizado, podemos resaltar la importancia que presenta en el personal de Enfermería, el conocimiento en intervenciones no farmacológicas, llevado a cabo por las Enfermeras a cargo del cuidado de Recién Nacidos, ya que no sólo elevan la calidad de atención al paciente, sino que se disminuyen los riesgos de cometer iatrogenias y provocar infecciones en la piel del Neonato, que es la primera barrera de protección.

Por lo que se sugiere comenzar a utilizar Apósitos de Film Dérmico como material de Fijación de Protección Ocular en Tratamientos con Luminoterapia y Fijación de Venoclisis e incorporar dicho procedimiento en el Protocolo Oficial del Servicio.

CONCLUSIÓN

La utilización de Apósitos de Film Dérmico en tratamientos realizados a Recién Nacidos favoreció la preservación de la piel de los mismos, porque se pudo observar que no se presentaron casos en los que las capas de piel hayan sido removidas, ni tampoco se observó la presencia de edemas. Por lo que se concluye en asegurar la efectividad de la intervención con Apósitos de Film Dérmico para el cuidado y preservación de la integridad de la piel de los Neonatos.

APÉNDICE Y ANEXOS

Consentimiento informado para realización de un ensayo clínico

Autorizo a que mi hijo/a participe en un estudio cuasi-experimental, no farmacológico, que se llevará a cabo por las estudiantes: María Ester Lucero, DNI 26.132.492, titular de la Matrícula de Enfermera Profesional n°4670 y Ruth Nélide Molina, DNI 31.319.125 titular de la Matrícula de Enfermera Profesional n° 5264, estudiantes de la carrera "Licenciatura en Enfermería" dependiente de la Universidad Nacional de Cuyo.

Tal estudio tiene como fin comprobar la efectividad del films dérmico y/o tela adhesiva hipoalergénica, con el objetivo de proteger la integridad de la piel del Recién Nacido en los distintos métodos de fijación:

-Protección ocular (anteojitos)

-Fijación de venoclisis.

Cabe destacar que su participación es voluntaria y no tiene implicancias farmacológicas.

Autorizo a mi hijo/a con n° de Historia Clínica _____ para participar en el estudio.

Firma y aclaración del padre, madre y/o tutor

D.N.I _____

Notas de pedido de autorización para la realización del Ensayo Clínico

General Alvear, Mendoza. Viernes 14 junio de 2013.

Al Comité de Docencia e Investigación
Hospital Enfermeros Argentinos
Mitre y Emilio Civit
(5620) General Alvear, Mendoza

Ref.: Solicitud de Permiso para realizar Tesis
Experimental. Ensayo Clínico

Quienes abajo suscriben, Señoras Ruth Nélide Molina, DNI 31.319.125 titular de la Matrícula de Enfermera Profesional n° 5264 y María Ester Lucero, DNI 26.132.492, titular de la Matrícula n°4670, tienen el agrado de dirigirse a Usted, y por su digno intermedio a quien corresponda a fin de manifestarle lo siguiente.

Que en carácter de estudiantes del segundo año de la “Licenciatura en Enfermería”, dictada por la Universidad Nacional de Cuyo, sede General Alvear y en el marco de la realización de la Tesis correspondiente, solicitan mediante la presente, AUTORIZACIÓN para la realización de una labor investigativa en el área del servicio de Neonatología de vuestro Hospital.

Al respecto se informa a Usted la temática de la mencionada Tesis, titulada **“TELA ADHESIVA HIPOALERGÉNICA VS FILM DÉRMICO PARA LA FIJACIÓN, PROTECCIÓN E INTEGRIDAD DE LA PIEL EN LOS NEONATOS”** siendo las tareas programadas la utilización de Film Dérmico en un grupo de recién nacidos, comparando los resultados obtenidos con un grupo control.

Sin otro particular y a la espera de una respuesta favorable.

Ruth Nélide Molina
DNI 31.319.125

María Ester Lucero
DNI 26.132.492

General Alvear, Mendoza. Jueves, 30 de mayo de 2013.

A la Señora Jefa del
Servicio de Neonatología del
Hospital “Enfermeros Argentinos”
Mitre y Emilio Civit
(5620) General Alvear, Mendoza

At.: Dra. Graciela Fernández.

Ref.: Solicitud de Permiso para realizar Tesis
Experimental. Ensayo Clínico

Quienes abajo suscriben, Señoras Ruth Nélica Molina, DNI 31.319.125 titular de la Matrícula de Enfermera Profesional n°5264 y María Ester Lucero, DNI 26.132.492, titular de la Matrícula n°4670, tienen el agrado de dirigirse a Usted, y por su digno intermedio a quien corresponda a fin de manifestarle lo siguiente.

Que en el carácter de estudiantes del segundo año de la “Licenciatura en Enfermería”, dictada por la Universidad Nacional de Cuyo, sede General Alvear y en el marco de la realización de la Tesis correspondiente, solicitan mediante la presente, AUTORIZACIÓN para la realización de una labor investigativa en el área del servicio de Neonatología de vuestro Hospital.

Al respecto se informa a Usted la temática de la Tesis, titulada “**TELA ADHESIVA HIPOALERGÉNICA VS FILM DÉRMICO PARA LA FIJACIÓN, PROTECCIÓN E INTEGRIDAD DE LA PIEL EN LOS NEONATOS**” siendo las tareas programadas la utilización de Film Dérmico en un grupo de recién nacidos, comparando los resultados obtenidos con un grupo control.

Sin otro particular, le saludan cordialmente.

Ruth Nélica Molina
DNI 31.319.125

María Ester Lucero
DNI 26.132.492

Modelo Tabla de Evaluación del estado de la piel de los Recién Nacidos

Modelo de Tabla de Evaluación del estado de la piel de los Recién Nacidos intervenidos con Apósitos de Film Dérmico y Tela Adhesiva Hipoalergénica utilizados como fijación de Venoclisis y de Protección Ocular en tratamientos con Luminoterapia.

Estado de la Piel	Hora 0	Hora 12	Hora 24	Hora 36	Hora 48
Remoción Parcial de la Piel					
Enrojecimiento y Edema					
Enrojecimiento					
Enrojecimiento Disminuido					
Enrojecimiento Leve					
Piel Integra					

BIBLIOGRAFÍA

- 1- <mailto:infogen@infogen.org.mx>
- 2-Winter GD. Formation of the scab and rate of epithelization of superficial wounds in the skin of the young domestic pig. *Nature* 1962; 193:293-94.
- 3- Hunt TK, Twomey P, Zederfeldt B, Dunphy JE. Respiratory gas tensions and pH in healing wounds. *Am J Surg* 1967; 114(2):302-307.
- 4- Hunt TK, Zederfeldt B, Goldstick TK. Oxygen and healing. *Am J Surg* 1969; 118:521-525.
- 5- Thomas S. Atraumatic-dressings. <enlínea> World Wide Wounds, Enero de 2003 <http://www.worldwidewounds.com/2003/january/Thomas/_Atraumatic-Dressings.html> [Consulta: junio de 2004].
- 6-Torra I, Bou JE. Manual de sugerencias sobre cicatrización y cura en medio ambiente húmedo. Dossier técnico Coloplast. <En línea><www.coloplast.es> [Consulta: diciembre 2004].
- 7- Valenzuela A. Terapéutica local. <En línea> Sevilla, 1999. <<http://www.ulceras.net/terapeut.htm>> [Consulta: junio de 2004].
- 8-Hartmann J. La cicatrización. <en línea> Ulceras.net, 1999. <<http://www.ulceras.net/cicatrizacion.htm>> [Consulta: diciembre de 2004].
- 9-Taquino J. Promoting wound healing in the neonatal setting: Process versus protocol. *J Perinat Neonatal Nurs* 2000; 14(1):104–118.
- 10-Hopf H, Hunt T, West J, et al. Wound tissue oxygen tension predicts the risk of wound infection in surgical patients. *Arch Surg* 1997; 132(9):997-1004.
- 11- Allen DB, Maguire JJ, Mahdavian M, et al. Wound hypoxia and acidosis limit neutrophil bacterial killing mechanisms. *ArchSurg* 1997; 132(9):991-996.

12- Ovington LG. Wound care products: how to choose. *Adv Skin Wound Care* 2001; 14(5):259-264.

13- Lineaweaver W, Howard R, Soucy D, et al. Topical antimicrobial toxicity. *Arch Surg* 1985; 120:267– 270.

14- Oberg MS. Do not put hydrogen peroxide or povidone iodine into wounds! *Am J Dis Child* 1987; 141(1):27-28.

15-Bedi MK, Shenefelt PD. Herbal therapy in dermatology. *ArchDermatol* 2002; 138 (2):232-242

16- Grupo Nacional para el Estudio y Asesoramiento en Úlceras por Presión (GNEAUPP). Directrices generales sobre el tratamiento de las úlceras por presión. <en línea>Arnedillo, GNEAUPP,

1998<[http://www.gneaupp.org/documentos/gneaupp/ tratamiento.pdf](http://www.gneaupp.org/documentos/gneaupp/tratamiento.pdf)>

[Consulta: junio de 2004].

17-Hospital Da Costa, Burela, Lugo, España. Protocolo para la prevención y tratamiento de las úlceras por presión (UPP) Abril de 2002.