

Casos Clínicos

Displasia cementaria periapical: presentación de caso clínico

Periapical cementary displasia: presentation of clinical case

AUTORAS

OD. ADRIANA MARRA

Odontóloga Esp. en Diagnóstico por Imágenes Buco-Maxilo-Facial

Prof. Adjunta de Diagnóstico por Imágenes I y II Facultad de Odontología-Universidad Nacional de Cuyo

Prof. Adjunta de Diagnóstico por Imágenes I y II Facultad de Odontología-Universidad de Mendoza

E-mail: adrianamarra@gmail.com

OD. PAULA COLOMER

Egresada de la Facultad de Odontología Universidad Nacional de Cuyo

Estudiante de la Especialidad en Diagnóstico por Imágenes Buco-Maxilo-Facial Facultad de Odontología Universidad de Buenos Aires-UBA

Adscripta en Anatomía y Fisiología Patológica Facultad de Odontología Universidad Nacional de Cuyo

Adscripta en Diagnóstico por Imágenes I Facultad de Odontología Universidad Nacional de Cuyo

E-mail: paula.colomer@outlook.com.ar

RESUMEN

La displasia fibrosa periapical, también conocida como displasia cementaria periapical, DCP, es una enfermedad en la que prolifera tejido osteo-cementario que sustituye la arquitectura normal del hueso.

Se trata de una lesión osteo-fibrosa benigna, no neoplásica que reemplaza al hueso normal y está formada por un tejido conjuntivo fibroso celular, dentro del que se forman estructuras óseas no funcionales. Estas lesiones están estrechamente asociadas a los ápices dentarios y contienen calcificaciones esféricas o amorfas que se asemejan a una forma aberrante de cemento.

El presente artículo busca informar y documentar la aparición de un caso de displasia cementaria periapical en una CBCT, destacando la importancia de la tomografía de haz cónico (CBCT) computada en el diagnóstico y la posibilidad de evaluar la extensión de la lesión a través de dicho estudio.

Palabras claves: displasia cementaria periapical, lesiones fibro-óseas, tomografía cone-beam, displasia fibrosa periapical.

ABSTRACT

Periapical fibrous dysplasia, also known as periapical cemental dysplasia, PCD, is a disease in which osteocementary tissue proliferates to replace the normal architecture of bone.

It is a benign, non-neoplastic osteofibrous lesion that replaces normal bone and is formed by cellular fibrous connective tissue, within which non-functional bone structures are formed. These lesions are closely associated with the dental apices and contain spherical or amorphous calcifications that resemble an aberrant form of cement.

The present article seeks to document and report the occurrence of a case of periapical cemental dysplasia in a CBCT, highlighting the importance of computed tomography in the diagnosis and the possibility of evaluating the extent of the lesion through said study.

Key words: periapical cemental dysplasia, fibro-osseous lesions, cone-beam tomography, periapical fibrous dysplasia.

Displasia cementaria periapical: presentación de caso clínico

Od. Adriana Marra; Od. Paula Colomer

INTRODUCCIÓN

Las lesiones benignas fibro-óseas de los maxilares constituyen un grupo diverso de enfermedades con una característica histológica común: la sustitución de hueso normal por tejido compuesto de colágeno y fibroblastos, con cantidades variables de una sustancia mineral que puede ser de hueso, cemento o ambos. (1)

Existen diferentes tipos de lesiones fibro-óseas; dentro de la clasificación de displasias centrales encontramos aquellas que derivan de la médula ósea, ya sean monostóticas, como la convencional y la agresiva o poliostóticas, como el querubismo, Síndrome de Jaffe-Lichtenstein, Síndrome de Albright; y las que derivan del ligamento peridontal: la displasia fibrosa periapical y la displasia fibrosa florida o cementoma gigante familiar. (2)

Este tipo de lesiones suele no dar síntomas por lo que el diagnóstico es radiográfico, y se debe tener en cuenta que dichos hallazgos pueden variar según la extensión y el grado de la enfermedad. Aunque las radiografías convencionales

proporcionan una buena pista con respecto a la lesión, las imágenes maxilofaciales avanzadas son capaces de proporcionar una extensión detallada de la misma. (3)

La etiología aún no está bien definida, considerándose idiopática. Generalmente, no es necesario llevar a cabo tratamiento ya que su potencial de crecimiento es limitado, excepto en las lesiones más agresivas y sintomáticas. En estos casos, la biopsia está contraindicada para evitar cualquier tipo de infección; de todas maneras, es necesario efectuar controles radiográficos posteriores para controlar la evolución de la lesión. (4)

Con respecto a la displasia fibrosa es más frecuente en mujeres de raza negra alrededor de los 40 años en la región mandibular anterior. Radiográficamente, presenta tres estadios. El primero, osteolítico, radiolúcido, correspondiente a la sustitución de tejido óseo por tejido conjuntivo fibroso; el segundo, radiolúcido con focos calcificados radiopacos por la maduración de la lesión

y deposición de material mineralizado (cemento y hueso) y el tercero se observa radiopaco por calcificación total, en el cual las trabéculas individuales y la masa de cemento y de hueso se funden formando grandes masas lobulares. (2) La Displasia Fibrosa Florida/Displasia Cemento-ósea Florida, consiste en una enfermedad que reemplaza el tejido óseo normal por tejido cementoide-osteide, que afecta a los cuatro cuadrantes de los maxilares, pudiendo producir asimetrías. Es más frecuente, también, en mujeres de raza negra entre 30 y 60 años. Es una variante de la enfermedad descrita con anterioridad. Radiográficamente, presenta también tres estadios: aspecto radiolúcido, mixto y radiopacidades difusas con aspecto algodónoso o de nubes. (5)

Se puede apreciar en ciertos casos de displasias fibrosas abombamiento y adelgazamiento de la cortical, en donde los márgenes en la mandíbula resultan difusos. (5)

La destrucción de la cortical y la extensión al tejido blando generalmente

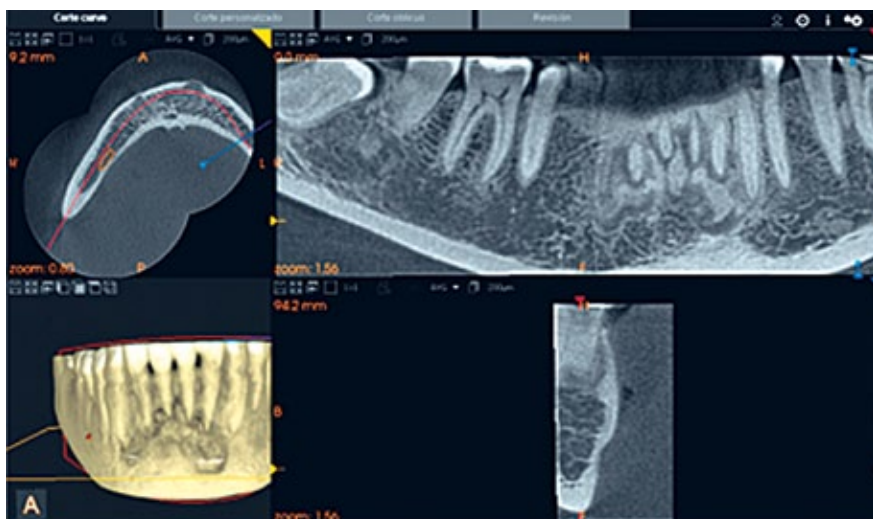


Figura 1

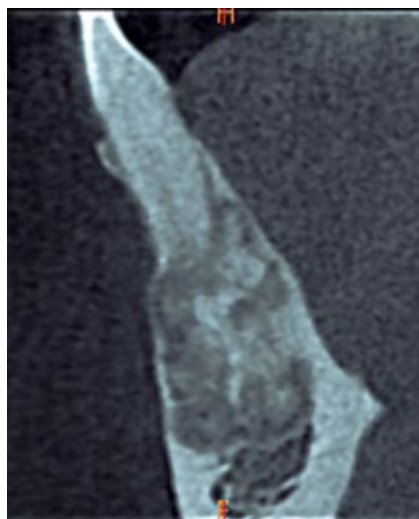


Figura 2

Displasia cementaria periapical: presentación de caso clínico

Od. Adriana Marra; Od. Paula Colomer

Figura 3

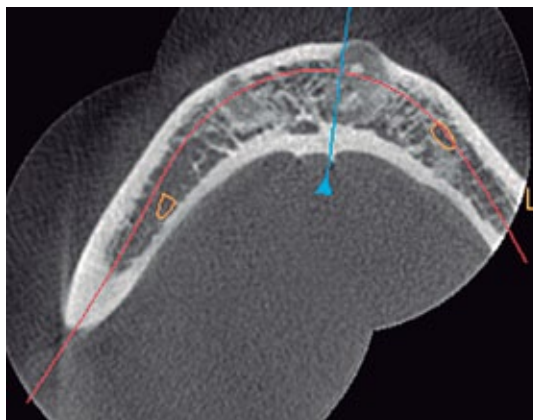
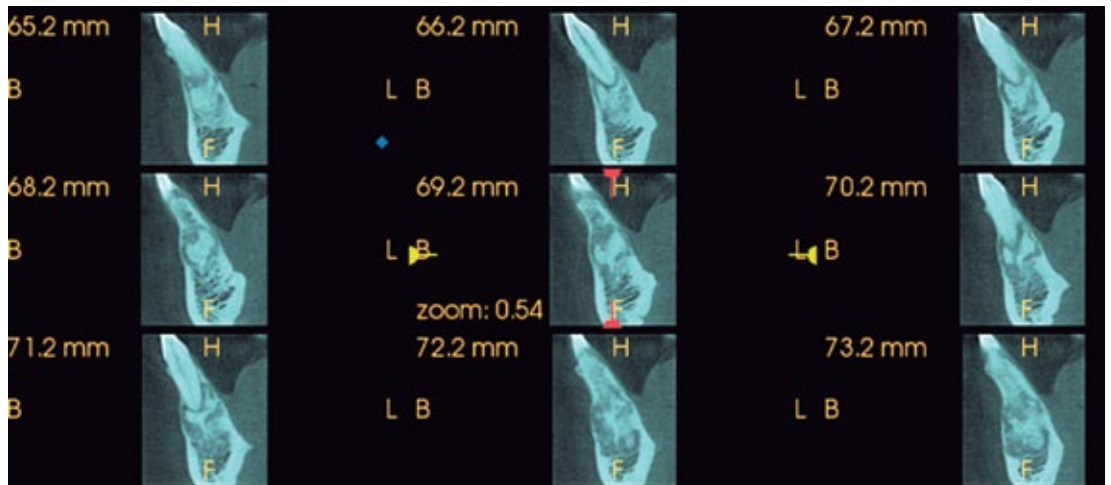


Figura 4

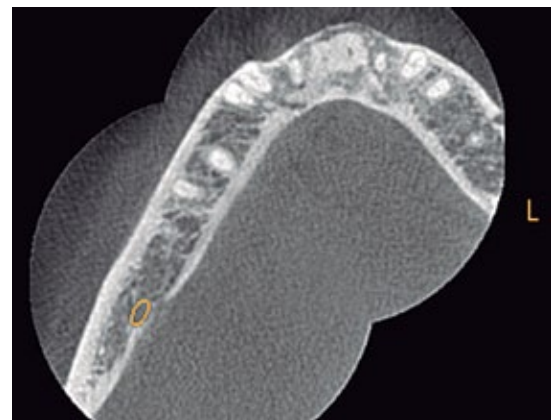


Figura 5

indican una transformación maligna o formación de quiste óseo aneurismático secundario. La displasia fibrosa localmente agresiva con destrucción cortical y extensión en el tejido blando en ausencia de estas dos posibilidades es extremadamente rara. (6) Es importante que el profesional tratante distinga esta entidad de los tumores más agresivos o malignos para evitar el tratamiento excesivo del paciente por una condición benigna o la falta de atención a un tumor maligno. (4)

La variante localmente agresiva de la displasia fibrosa puede confundirse con un tumor maligno o degeneración maligna de la displasia fibrosa. Es importante evaluar adecuadamente estas

lesiones para asegurar que se realice un diagnóstico adecuado, especialmente con respecto a una masa maligna versus benigna. (7)

CASO CLÍNICO

Se trata de una paciente de sexo femenino, de 37 años de edad, que concurre al centro de Diagnóstico por Imágenes para realizarse una tomografía computada de haz cónico indicada por su odontólogo, para colocación de implantes. No presenta sintomatología.

El estudio imagenológico reveló la presencia de imágenes múltiples y mixtas, con aspecto de bolas de algodón, que afectaba al sector antero-inferior. En la tomografía cone beam, a través

de diversos cortes, tanto axiales, sagitales como coronales (figura 1) se evidenció la presencia de imágenes hipo e hiperdensas, correspondientes a la sustitución de tejido óseo por tejido conjuntivo fibroso y a las calcificaciones amorfas de cemento y hueso llegando a la conclusión que las lesiones osteofibrosas se encontraban en el estadio mixto (figura 2).

Al efectuar el procesamiento de la CBCT, los múltiples cortes parasagitales permiten observar el tejido osteocementario característico de la displasia cementaria periapical. (Figura 3)

En los cortes axiales se pueden analizar la extensión de las lesiones en sentido vestibulo-palatino, así como el adelga-

Displasia cementaria periapical: presentación de caso clínico

Od. Adriana Marra; Od. Paula Colomer

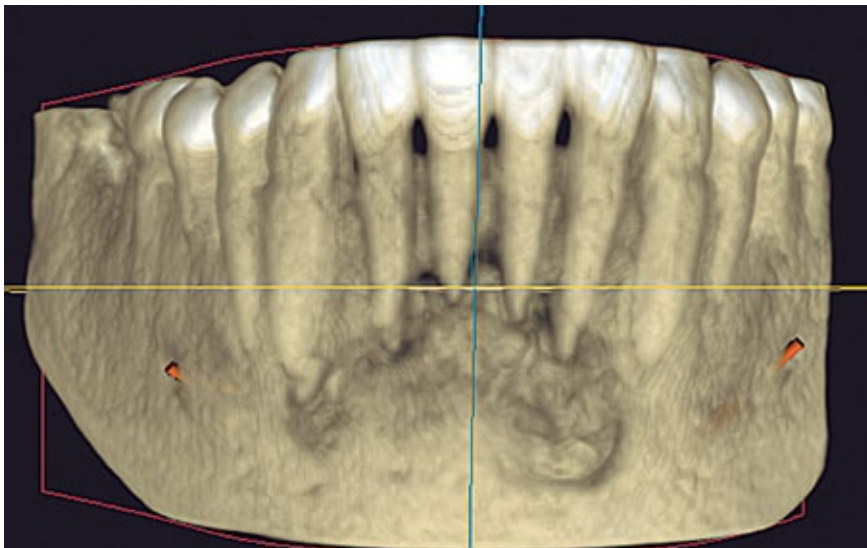


Figura 6

zamiento y abombamiento de las corticales (figura 4 y 5).

Como se ha descrito, las imágenes maxilofaciales avanzadas, como la tomografía Cone Beam son capaces de

proporcionar detalles finos sobre diversas patologías, permitiendo a través de la reconstrucción del volumen 3D, observar las lesiones en los tres planos del espacio. (Figura 6)

CONCLUSIÓN

La displasia cementaria periapical es una lesión autolimitante, asintomática y benigna. El conocimiento de este tipo de lesiones y su correcto diagnóstico es indispensable para tomar una buena decisión terapéutica y no realizar tratamientos inadecuados.

El odontólogo debe conocer los diferentes aspectos radiográficos de la DCP y tener en cuenta que la modalidad de imagen avanzada, como la tomografía cone-beam, puede proporcionar un diagnóstico exacto y la extensión de dicha lesión.

BIBLIOGRAFÍA

1. CARVALHO DE MELOI, A, FERREIRA RIBEIROII, C. *La displasia cemento ósea florida y su diagnóstico diferencial. Rev Cubana Estomatol vol.48 no.3 Ciudad de La Habana jul.-set. 2011*
2. WHAITES, ERIC. *Radiología odontológica. 2010*
3. GARG P, MITTAL A. *Tomografía computada en la displasia fibrosa craneofacial: una serie de casos con revisión de la literatura y actualización de clasificación. Open Dent J 30 de junio de 2017; 11: 384-403. doi: 10.2174 / 1874210601711010384. eCollection 2017.*
4. SUBHAWONG T , CONWAY SA , TEMPLE HT . *Displasia fibrosa localmente agresiva que simula malignidad: un informe de cuatro casos y revisión de la literatura. Febrero de 2015; 473 (2): 742-50. doi: 10.1007 / s11999-014-3926-x. Epub 2014 sep 12.*
5. KUDER L, MÁRQUEZ V, GAMBOA JC. *Displasia cementaria periapical. Reporte de caso Oral 2018; 19 (60)*
6. REBELLO ALVES C., MANZI F.. *Displasia Cemento-Ósea Florida. Arq bras odontol 2007; 3(1):25-31, ISSN 1808-2998*
7. PASLER E. *Radiología Odontológica. Ed. Salvat 1986.*