

ESTUDIO BACTERIOLÓGICO, MICOLÓGICO Y PARASITOLÓGICO DE LA MOMIA INCAICA DEL NEVADO DE CHUSCHA

Graciela Nora Arenas
Stella Maris Degarbo
Laura Irene T. de Jong
Adriana del Valle Telechea
Alberto S. Ciccarelli*

INTRODUCCIÓN

En el fascinante camino de las Ciencias, el estudio de la Paleobiología ocupa un lugar importante. Pareciera, irónicamente, que nada está más cerca del entendimiento de los hechos presentes que el esfuerzo que realizamos al intentar conocer (parcialmente) las sucesión de los acontecimientos ocurridos en el pasado.

El estudio microbiológico realizado en momias nos plantea el interrogante de poder discernir si los microorganismos que podemos llegar a observar o aislar formaban parte de la estructura mientras era un cuerpo vivo o si se incorporaron luego de la muerte.

Nuestra primera experiencia en el estudio de momias la tuvimos con "La momia incaica del Cerro Aconcagua", la cual mantuvo las condiciones en que se encontraba (más de 5000 metros de altura) inmediatamente después del descenso. Esto nos permitió, con la tecnología de ese momento trabajar con materiales en las condiciones en que quedaron después de su muerte. En el caso de la momia del "Cerro Nevado de Chuscha" las condiciones de trabajo fueron marcadamente diferentes. Si bien el cadáver se encuentra totalmente momificado, deambuló 80 años soportando las más variadas condiciones ambientales en lo referido principalmente a altitud, temperatura y humedad. Todo ello ha condicionado nuestros resultados a partir de los materiales estudiados (tomados gentilmente por el Dr. Gerardo Mazziotti).

* Área Microbiología y Parasitología, Departamento de Patología. Facultad de Ciencias Médicas. Universidad Nacional de Cuyo. Mendoza. Argentina.

Las muestras fueron analizadas para estudios bacteriológicos, micológicos y parasitológicos los cuales fueron llevados a cabo gracias a la colaboración de los excelentes profesionales que participaron en este grupo de trabajo. El procesamiento y resultados para cada especialidad se presentará individualmente. Los preparados histológicos fueron aportados por la Dra. Raquel Vallejo del Hospital J.N. Lencinas.

ESTUDIO BACTERIOLÓGICO: S.M. Degarbo y G.N. Arenas

MATERIALES Y MÉTODOS

Se procesaron muestras provenientes de pulmón, bazo, músculo e intestino; las cuales fueron previamente hidratadas en caldo de enriquecimiento como el BHI (*brain heart infusion*) o caldo cerebro-corazón, incubadas en aerobiosis y anaerobiosis durante 24-72 h.

Se cultivaron los caldos positivos en Agar simple (concentración 15g/l) en aerobiosis y anaerobiosis durante 24-72 h. También se repicaron los caldos positivos en medios enriquecidos con sangre de carnero.

Las colonias desarrolladas en los distintos medios, se analizaron por estudio bacterioscópico mediante la realización de coloración de Gram Nicolle, y distintas pruebas bioquímicas, donde se utilizaron medios como el de Chapman (Manitol, sal y agar) y pruebas como catalasa con H₂O₂ (peróxido de hidrógeno) al 10%, y coagulasa en porta y en tubo (Figura 1).

RESULTADOS

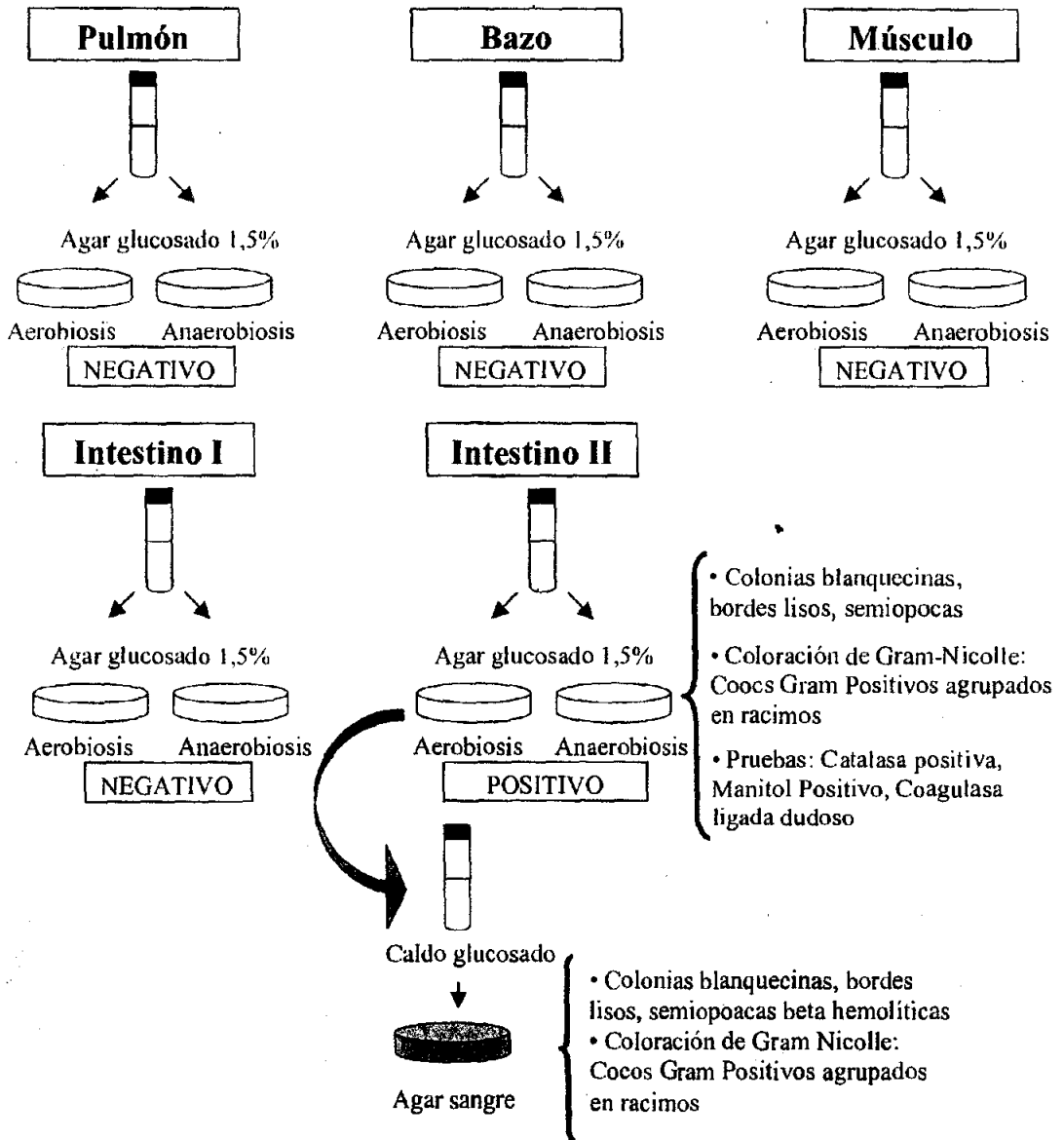
Resultó positivo el caldo de enriquecimiento perteneciente a la muestra de intestino, el cual al ser repicado a agar 1,5% desarrolló colonias blanquecinas y en agar-sangre desarrolló colonias hemolíticas, ambas colonias fueron coloreadas por la técnica de Gram Nicolle observándose cocos Gram positivos agrupados en racimos característico del género *Staphylococcus* (Foto 1).

Se realizaron las pruebas bioquímicas las cuales arrojaron los siguientes resultados:

Coloración de Gram Nicolle	Hemólisis en Agar-Sangre	Catalasa	Coagulasa en porta	Coagulasa en tubo	Manitol
Cocos G (+)	-hemolítico	+	+	-	+

ESTUDIO MICROBIOLÓGICO DE MATERIAL DE LA MOMIA DEL CERRO CHUSCHA. SALTA

EXAMEN BACTERIOLÓGICO



ESTUDIO MICOLÓGICO: *A. Telechea*

MATERIALES Y MÉTODOS

Medio de cultivo usado: Agar Miel de Sabouraud (fabricación artesanal) con cloranfenicol.

Se recibieron muestras compatibles con pulmón, músculo, bazo e intestino, las que después de ser fraccionadas en porciones pequeñas, se dejaron en 10 ml de solución salina isotónica estéril por 24 horas a temperatura ambiente para rehidratar los tejidos.

Seguidamente se procedió a la trituración de los materiales en mortero estéril, para luego realizar la siembra en el medio de Sabouraud miel con antibiótico en pico de flauta, 2 tubos se incubaron a 28°C y 2 a 37°C por cada muestra.

Las observaciones de los cultivos se efectuaron periódicamente hasta cumplidos 30 días de incubación.

RESULTADOS:

Los resultados obtenidos fueron el desarrollo de hongos anemófilos, interpretados como contaminantes, dado la diversidad encontrada y la forma de conservación que había tenido la momia en estudio.

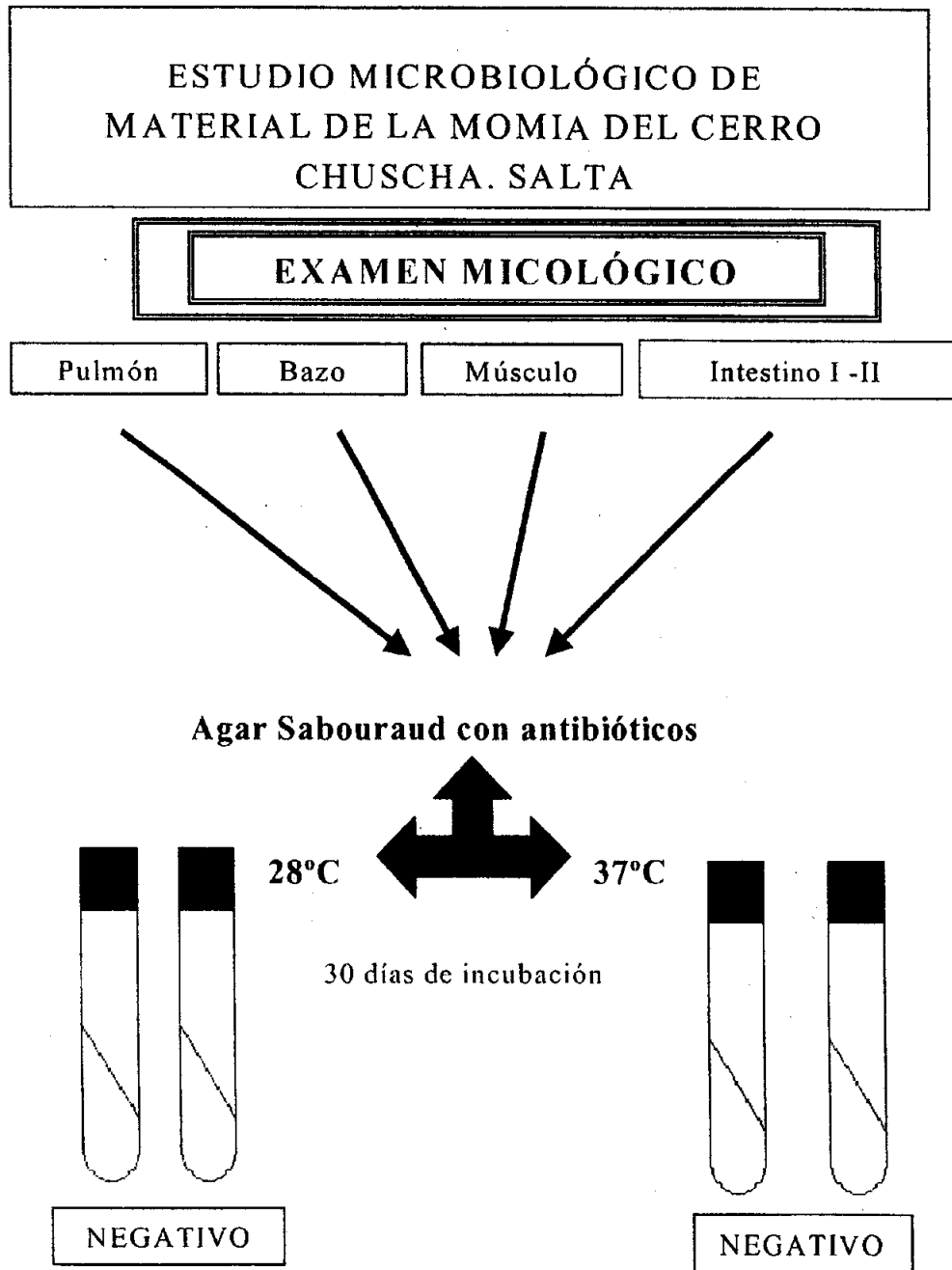
Corte de pulmón - Hematoxilina eosina:

En la foto 2 se observan filamentos como invadiendo el tejido, lo que puede llevar a pensar de que la paciente se encontraba con algún grado de inmunosupresión que lo permitiera, pudiéndose tratar de una micosis infección, que no necesariamente la haya llevado a una micosis enfermedad.

En la foto 3 se observan numerosos elementos reproductivos de un hongo filamentoso, con características compatibles con un contaminante, que podría ser el mismo de los filamentos comentados en la foto 2 u otro, o bien podría haber ingresado vehiculizado por el instrumento de muerte utilizado para el sacrificio

Pelo de cuero cabelludo:

Se observan formas compatibles con bacterias filamentosas del tipo actinomicetes, con fragmentaciones cocoides en sus extremos. Podrían asociarse a bacterias filamentosas del suelo y no estarían ocasionando ningún proceso infeccioso. Cabe también la posibilidad de que la contaminación se haya producido luego de la muerte (Foto 4).



Se realizarán estudios microscópicos de cortes coloreados de los distintos materiales en busca de lesiones compatibles con micosis

EXAMEN PARASITOLÓGICO: LIT de Jong**MATERIALES Y MÉTODOS**

1. Se procesaron muestras de pulmón, bazo, músculo e intestino previamente hidratadas en solución salina estéril, maceradas en mortero estéril y concentradas por técnicas de sedimentación espontánea. Figura 3
2. Se investigaron preparados histológicos de pulmón, bazo, músculo, intestino y pelos cedidos por el Laboratorio de Anatomía Patológica del Hospital José Néstor Lencinas, de Mendoza.

Procesamiento de las muestras

- a) Con el sedimento del concentrado de pulmón se realizaron frotis y se colorearon con Giemsa y Zhiel Neelsen. Se observaron con 100X en búsqueda de *Pneumocystis carinii* y Coccidios.
- b) Con el concentrado de bazo se realizaron frotis que se colorearon con Giemsa, para la búsqueda de nidos de amastigotes de *Trypanosoma cruzi*.
- c) Fragmentos de músculo se comprimieron entre dos portaobjetos y se observaron directamente en 10X y 40X en búsqueda de larva de helmintos.
- d) En los concentrados de intestino I y II se realizó examen microscópico directo y coloreado con tinción vital con MYF (Merthiolate, Yodo, Formol) y Azul Amidoshwartz, a 10X y 40X, en búsqueda de quistes de protozoos y huevos de helmintos.

(Ver Fig 3)

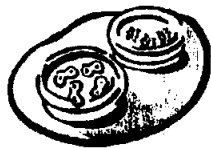
RESULTADOS

1. En la observación microscópica de:
 - a) la muestra de pulmón no se observaron ooquistes de Coccidios ni quistes de *Pneumocystis carinii*.
 - b) la muestra de bazo no se observaron nidos de amastigotes de *Trypanosoma cruzi*.
 - c) la muestra de músculo no se observaron larvas de *Trichinella spiralis*, *Cysticercus* de *Taenia solium* ni larvas de nematodos.
 - d) las muestras de intestino no se observaron quistes de protozoos ni huevos de helmintos.

2. En la observación microscópica de los preparados histológicos no se observaron elementos diagnósticos de parásitos. Sin embargo, en un preparado de muestra de músculo se pudo observar una estructura compatible con huevo de *Schistosoma spp* (*S. mansoni*?) (Foto 6). Teniendo en cuenta la característica de la muestra, la biología y la epidemiología de este parásito en especial y que el músculo no es su microhábitat natural, se hace necesario confirmar si la muestra corresponde a músculo y a qué tipo de músculo y órgano pertenece.

**ESTUDIO MICROBIOLÓGICO DE
MATERIAL DE LA MOMIA DEL CERRO
CHUSCHA. SALTA**


PROCESAMIENTO DE LAS MUESTRAS



• Hidratación en
solución salina estéril

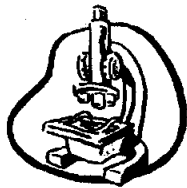


• Maceración



Fraccionamiento para el

Bacteriológico



Micológico

Parasitológico

CONCLUSIONES

Dadas las características de los materiales analizados nuestras conclusiones desde el punto de vista microbiológico resultan sesgadas.

Si bien en tejidos expuestos la presencia de hongos resultó muy abundante, podemos sugerir que ellos son el resultado de la contaminación de la momia debido a su larga trayectoria en ambientes caracterizados por la alta humedad relativa. En relación a la presencia de filamentos micóticos y elementos de fructificación en pulmón podemos establecer que ellos pueden tener dos orígenes. El primero puede estar marcado por el ingreso del hongo a través de la herida que ocasionó la muerte de la niña, ya sea por el elemento punzante o por el orificio que éste determinó. El segundo origen podría estar relacionado con el ingreso del mismo previo a la muerte. La presencia de partículas presumiblemente de carbón en el interior de los macrófagos alveolares (antracosis) sugiere un déficit inmunológico en esta niña a pesar de su corta edad (Foto 5). Esto estaría relacionado con algún tipo de hábito o costumbre, como la permanencia en ambientes con cantidades considerables de partículas de carbón en suspensión. Si este fuera el caso, los hongos anemófilos pueden proliferar en el tejido pulmonar ocasionando o no signosintomatología. De todos modos el interrogante en cuanto al origen de los mismos queda planteado. La presencia de bacterias filamentosas en pelo y cuero cabelludo no estaría relacionado con ningún proceso infeccioso, pudiendo deberse a contaminación posterior o a algún tipo de ritual común en algunos grupos indígenas relacionado con la introducción del pelo en huecos realizados en la tierra para purificarse en ofrecimiento a los dioses.

Con respecto al posible huevo de Helminto encontrado en el corte histológico de músculo las dudas se acrecientan debido al tejido de origen. Su estructura microscópica sugiere se trata de un huevo de *Schistosoma* (posiblemente especie *mansoni*). De acuerdo con la epidemiología del parásito esta estructura se elimina por heces, por lo cual no sería compatible o habitual su hallazgo en músculo. Por todo lo expuesto es que se ha decidido el envío de la muestra al Centro Nacional de Parasitología dependiente de la Universidad Nacional del Nordeste (Corrientes) para que la Doctora María Felisa Rea confirme o no la presencia de este parásito.

BIBLIOGRAFÍA

1. Arenas, GN; Fernández, RA; Ciccarelli, AS. *Enterratorio del Cerro Aconcagua*. EDIUNC. 2001.
2. C.I.A.D.A.M. San Juan. República Argentina. Tomo 6. 1987-1999
3. Ceruti, MC; Vitry, C. *Informes sobre las exploraciones arqueológicas en los cerros Chuscha, Pabellón y Bayo*. 1996
4. Ferreira, LF; Araújo, A; Confalonieri, U. *Paleoparasitología no Brasil*. PEC/ENSP. Río de Janeiro, Manginhos. 1988.

AGRADECIMIENTOS

Agradecemos muy especialmente la colaboración del Ingeniero Jorge Ibañez del Área de Física Biológica a cargo del Prof. Dr. Teobaldo Antonio Saldeña, por el apoyo técnico que permitió la realización de las fotografías presentadas en el trabajo. Al Señor José Luis Martín por su colaboración técnica en la preparación de los medios para los estudios microbiológicos.