



UNCUYO
UNIVERSIDAD
NACIONAL DE CUYO

FO
FACULTAD DE
ODONTOLOGÍA



FACULTAD DE ODONTOLOGÍA
UNIVERSIDAD NACIONAL DE CUYO

TRABAJO FINAL PARA OPTAR AL TÍTULO DE
ESPECIALISTA EN ENDODONCIA

**APEXIFICACIÓN EN DIENTES CON RIZOGÉNESIS
INCOMPLETA: RESOLUCIÓN DE UN CASO CLÍNICO
CON MTA EN UNA SESIÓN**

ALUMNO: OD. MARTIN SOTTANO
DIRECTOR: PROF. ESP. ALICIA B. RODRIGUEZ

MENDOZA, JUNIO 2020

AGRADECIMIENTOS

Quiero agradecer en primer lugar a mi familia por el apoyo incondicional en cada paso que doy, por sus enseñanzas y por querer siempre lo mejor para mí y así poder lograr hoy este nuevo desafío en mi carrera. Por otro lado, a mis abuelos que ya no están presentes conmigo, pero si lo estuvieron durante toda la vida y les hubiese encantado estar hoy aquí. A los docentes de la cátedra de la especialidad en endodoncia: Julio, Graciela, Alberto, Mariana, Julieta y Gimena por enseñarnos todo lo que saben y seguir transmitiendo tanto conocimientos como valores y por sobre todo a mi directora de tesis Alicia por su ayuda incondicional a la hora de realizar este trabajo, la cual siempre estuvo guiándonos para cumplir nuestro objetivo.

Por otra parte, a los amigos que me dio esta especialidad con los cuales compartimos mucho estos dos años tanto dentro como fuera de la facultad y una mención especial a Alejandro un gran amigo que me dio esta especialidad que estuvo en todo momento y seguro seguiremos compartiendo anécdotas.

INDICE

Resumen.....	Pag. 4
Introducción.....	Pag. 5
Caso clínico.....	Pag. 22
Discusión.....	Pag. 27
Conclusión	Pag. 38
Bibliografía	Pag. 39

RESUMEN

La apexificación se ha considerado un tratamiento eficaz para procedimientos en dientes con rizogénesis incompleta y sin vitalidad pulpar con o sin lesión periapical, para inducir la formación de una barrera de tejido mineralizado, ocasionalmente amorfa, en el ápice radicular. En la actualidad encontramos diversas técnicas en casos de apicoformación, como son la revascularización o la utilización de otros materiales para la estimulación de dicho cierre, como son el Hidróxido de calcio, el MTA, y el Biodentine. En esta revisión de la literatura se dio a conocer a profesionales de la endodoncia, odontólogos generales y alumnos de posgrado, posibles tratamientos para resolver los distintos casos que llegan a la consulta según su diagnóstico clínico y radiográfico, evaluando las técnicas para cada uno de ellos, así como los materiales empleados para su tratamiento, con el fin de minimizar errores de procedimiento en la atención de los jóvenes pacientes. Se realizó, en una paciente de 14 años, de sexo femenino, en el elemento 37 con rizogénesis incompleta y periodontitis apical crónica, utilizando la técnica de apexificación en una sola sesión con tapón de MTA previo a la descontaminación del conducto con hipoclorito de sodio al 2.5%, describiendo cual fue el motivo por el que optamos la elección de esta técnica y los materiales utilizados. El objetivo de este trabajo fue describir la técnica de apexificación en una sola sesión con utilización de MTA en un elemento que presentaba rizogénesis incompleta con proceso periapical crónico, pudiendo diagnosticar, analizar y planificar el tratamiento para dicho caso, comparando las alternativas actuales, basándonos en la evidencia científica.

Como conclusión no existe un solo procedimiento clínico para la resolución de estos casos, la elección dependerá del estadio del desarrollo radicular y del cierre apical, así como también, no estamos limitados a un solo material a emplear. Los pacientes deben saber que son técnicas que no presentan el 100% del éxito clínico y radiográfico inmediatamente y que deberán concurrir a la consulta para los seguimientos necesarios hasta obtener el resultado final.

INTRODUCCIÓN

Una vez que los dientes erupcionan en la cavidad bucal, transcurren aproximadamente tres años para su maduración, es decir, para la completa formación radicular y apical. (Rafter., 2005). El desarrollo radicular comienza después de que la dentina y el esmalte han alcanzado la futura unión cemento adamantina. (Orban., 1957) Durante este periodo, los órganos dentarios permanentes jóvenes se encuentran con ápice inmaduro, en otros términos, con rizogénesis incompleta y siendo dientes de niños y adolescentes, no están exentos de sufrir algún tipo de agresión, como: caries, exposición pulpar en procedimientos operatorios, traumatismos, etc., que lleven a la necesidad de realizar el tratamiento pulpar, conservador o radicular. (Weisleder *et al.*, 2003; Bramante *et al.*, 2003) La vaina radicular de Hertwig inicia y modela la forma radicular, es decir, es la responsable de dar forma a la raíz o raíces de los dientes (Rafter., 2005), asimismo, dicha vaina epitelial de Hertwig toma la forma de uno o más conductos epiteliales, de acuerdo con el número de raíces del diente. Durante esta formación radicular, el espacio apical se encuentra sumamente amplio y limitado por un diafragma de epitelio, las paredes dentinarias son divergentes en dirección apical y el conducto está ancho y abierto, conforme va pasando el tiempo se va depositando dentina en las paredes del conducto, estrechándolo y comprimiendo el tejido pulpar, hasta lograr la formación del foramen apical, completando la formación radicular transcurridos uno a cuatro años después de la erupción del diente en la cavidad bucal (Camp *et al.*, 2002), aunque Bramante *et al.*, (2000) y Walton & Torabinejad, (2002) afirmaron que son tres años después de erupcionar. Es importante considerar que en casos de necrosis la vaina epitelial de Hertwig de estos dientes, se encuentra cesada de sus actividades, a pesar de que algunos investigadores afirman que el cierre apical se da a partir de la misma (Leonardo, 2005). Torneck *et al.*, (1973) afirman que la vaina epitelial permanece intacta inclusive ante la presencia de lesiones periapicales, reactivando una vez cesado el proceso infeccioso su acción formadora. De lo precedente se considera que la neoformación ocurre a partir de crear condiciones ideales en el conducto radicular, es decir, que permanezcan libres de bacterias y de inflamación; sin embargo, se es de la opinión que los responsables de la neoformación

de tejido mineralizado son los cementoblastos a partir de las funciones que desempeñan como guardianes de la estructura radicular. (Consolaro; 2002) El manejo endodóntico de los dientes permanentes con ápice inmaduro y pulpas necróticas resulta un reto importante para los endodoncistas. En esta situación se puede observar, además, la presencia de periodontitis apical crónica o incluso de un absceso dentoalveolar agudo, complicándose por la presencia de paredes finas de dentina y la ausencia de una constricción apical natural que permita la colocación de un material de obturación (Al Ansary *et al.*, 2009; Mente *et al.*, 2009). El desarrollo continuo de la raíz en casos de necrosis sigue siendo desconocido. Sin embargo, la identificación de una población enriquecida de células madres mesenquimales dentro de las papilas apicales (SCAP) de dientes inmaduros, ha llevado a sugerir que estas células podrían contribuir a la respuesta regenerativa que siguen estos procedimientos clínicos. (Nakashima *et al.*, 2005) Estos órganos dentarios inmaduros analizados microscópicamente no presentan dentina apical revestida por cemento y cuando existe la necesidad de realizar el tratamiento endodóntico es imprescindible el conocimiento de aspectos anatómicos característicos de estos dientes, asimismo, el conocimiento de factores que contraindican su tratamiento en una sola sesión. Dentro de los procedimientos endodónticos rutinarios, existen la biopulpectomía y la necropulpectomía I y II. Un diente con ápice abierto es denominado por algunos autores como: diente con ápice inmaduro, incompleto, divergente, infundibuliforme, de trabuco, en el que el conducto es más amplio en el tercio apical que en la zona interna hacia cervical, científicamente se denomina diente con rizogénesis incompleta, los otros términos no más coloquiales, aunque no son incorrectos, son los comúnmente empleados en la práctica diaria (Mondragon., 1995; Leonardo *et al.*, 1998). Según el desarrollo radicular y apical existe una clasificación denominada Clasificación de Patherson basada en 5 clases descritas de la siguiente manera: - Clase I: Desarrollo parcial de la raíz con abertura apical mayor que el diámetro del conducto radicular. - Clase II: Desarrollo casi completo de la raíz, con abertura apical mayor que el conducto radicular. - Clase III: Desarrollo completo de la raíz con abertura apical del mismo diámetro del conducto radicular. - Clase IV: Desarrollo completo de la raíz con diámetro apical más pequeño que el del conducto radicular. - Clase V: Desarrollo radicular completo. Según el desarrollo dental y radicular clasifica, según Nolla, de la

siguiente manera: - 0: Ausencia de cripta: sin calcificación, no existe imagen radiográfica. - 1: Presencia de cripta: línea circular radiopaca, encerrando una zona radiolúcida. - 2: Calcificación inicial: imagen radiográfica dentro de la cripta de forma circular o media luna, inicio de mineralización de cúspides (separadas en premolares y molares). - 3: Un tercio de corona completa: continua mineralización de cúspides (fusión cuspídea). - 4: Dos tercios de corona completa: inicio de depósitos de dentina. - 5: Corona casi completa: se insinúa forma coronal, con mínima constricción a nivel del esbozo del área cervical. - 6: Corona completa: corona totalmente calcificada hasta la unión de cemento-esmalte, forma de corona definitiva. - 7: 1/3 de la raíz completa: corona completamente formada e inicio de la formación de 1/3 de la raíz, longitud radicular menor que la corona. - 8: 2/3 de la raíz completa: corona totalmente calcificada y mayor longitud de la raíz, la longitud es igual o mayor que la corona, paredes divergentes y ápice amplio. - 9: Raíz casi completa y ápice abierto: corona calcificada y raíz casi desarrollada totalmente, longitud radicular mayor que la corona, paredes del conducto paralelas y ápice parcialmente abierto. - 10: Ápice cerrado: corona y raíz completamente desarrolladas, ápice cerrado (constricción definitiva). Es de vital importancia la situación que guarda el tercio apical, es decir, lo relacionado con el cierre apical y la formación radicular. (Nolla, 1960; Mondragon, 1995) Cuando los órganos dentarios con rizogénesis incompleta requieren algún tipo de procedimiento es importante tener en cuenta todo lo relacionado con el cierre apical, la morfología y formación radicular. Por lo tanto, el tratamiento seleccionado va a depender del diagnóstico preciso para asegurar el propósito de la apexogénesis, apexificación y maturogénesis. De las cuales se está en condiciones de conceptualizar estos tres tipos de tratamiento en dientes con ápice inmaduro o incompleto. Apicogénesis (apexogénesis) es el tratamiento de dientes permanentes con pulpa vital, teniendo como propósito el mantenimiento de la vitalidad radicular para lograr el cierre exclusivamente del ápice radicular, es decir, en estos casos el tratamiento pulpar es conservador. Apicoformación (apexificación) es el tratamiento radicular en los dientes necróticos con y sin lesión periapical crónica, la cual tiene como objetivo la formación de una barrera de tejido mineralizado, ocasionalmente amorfa en el ápice radicular. Maturogénesis es un término relativamente nuevo y que se pretende adoptar en la literatura endodóntica y se refiere al tratamiento conservador de la pulpa, ante la

presencia de un diente con formación radicular incompleta, no limitada exclusivamente al ápice radicular. (Broon *et al.*, 2006; Rafter, 2003; Citrome, 1979; Witherspoon *et al.*, 2001; Alventosa, 1999; Rafter, 2005; Mendoza *et al.*, 2010; Miñana, 2000; Palo *et al.*, 2001; Berasategui *et al.*, 2003; Weisleder *et al.*, 2003) El objetivo de esta revisión de la literatura es dar a conocer a profesionales de la endodoncia, odontólogos generales y alumnos de posgrado, la conceptualización de estos tres tipos de tratamiento, es decir, las diferencias entre los procedimientos y la descripción de las técnicas para cada uno de ellos, así como los materiales empleados para su tratamiento, con el objetivo de minimizar errores de procedimiento que se realizan en estos jóvenes pacientes. Hace algunos años, el tratamiento de conductos radiculares en estos dientes, se realizaba por medio de técnicas y orientaciones diversas, por ejemplo, el empleo de antibióticos, cementos medicamentosos, pastas antisépticas, la adaptación de conos de gutapercha, (Stewart, 1963; Friend, 1967) gel de fosfato de colágeno de calcio, (Friend, 1967) coágulo sanguíneo, (Citrome, 1979) fosfato tricálcico, (Koenigs *et al.*, 1975) plug de dentina, (Alventosa, 1999) la cirugía endodóntica, (Ingle *et al.*, 1994; Leonardo *et al.*, 1978) e inclusive el sentido del tacto, (Alventosa, 1999) consecuentemente comprometía el pronóstico del tratamiento realizado; de esta forma las técnicas de obturación con gutapercha presentaban inconvenientes y limitaciones, en virtud de que era prácticamente imposible la confección de una barrera apical, incrementándose las sobreobturaciones con cemento o gutapercha, lo que limitaba la formación radicular y cierre apical, especialmente en los dientes que se realizaba el tratamiento de conducto. Por lo tanto, muchos de estos accidentes dejaron de presentarse con la utilización del hidróxido de calcio y actualmente del agregado trióxido mineral (MTA), promoviendo la formación radicular (Maturogénesis) y la inducción del cierre apical normal (Apicogénesis) o inducida (Apexificación). (Torabinejad *et al.*, 1999) Entre los materiales comúnmente usados que nombramos anteriormente en los procedimientos de cierre apical está el hidróxido de calcio (Ca(OH)_2). El Ca(OH)_2 es un polvo blanco que se obtiene por calcinación del carbonato de calcio para su transformación en óxido de calcio, que junto con la hidratación del mismo se obtiene Ca(OH)_2 , además este polvo granular, amorfo y fino posee marcadas propiedades básicas, su pH es muy alcalino, aproximadamente 12. Su disociación iónica en iones calcio e iones hidroxilo explica

su acción sobre los tejidos, posee valiosas cualidades desde el punto de vista biológico, antimicrobiano y mineralizador, pudiendo nombrar diversas aplicaciones clínicas como control de hemorragias, capacidad de desnaturalizar e hidrolizar proteínas destruyendo dentro del conducto el tejido blando remanente, como solución irrigadora (agua de cal) indicada en biopulpectomias, ya que no irrita el muñón pulpar y facilita su reparación. Es altamente hemostático y no provoca efecto rebote en los vasos sanguíneos, como sucede con la adrenalina y la noradrenalina, también muy utilizado para control de abscesos y de conductos húmedos con drenaje persistente de exudado. Debido a sus propiedades antibacterianas, favorece la reparación y la calcificación, pudiendo influir la contracción de capilares, formación de una barrera fibrosa o de un tapón apical lo que ayuda a la curación y formación del ápice radicular. Fue introducido por Hermann en 1920, ha sido el material de elección en situaciones clínicas para promover la cicatrización en procedimientos de recubrimiento pulpar directo e indirecto y la inducción de tejido calcificado para favorecer el cierre apical. (Kumar *et al.*, 2010; Ford, 1999; Estrela, 1999; Brava *et al.*, 1997; Verde, 2003; Menacho, 1994; Fava *et al.*, 1999) Esta técnica ha suscitado una gran preocupación debido al largo período de tratamiento, que puede requerir múltiples visitas y renovación del apósito intracanal, la impresibilidad del cierre apical y la susceptibilidad a las fracturas radiculares a nivel cervical después de una exposición prolongada al Ca(OH)_2 . (Abbott, 1998; Sheehy y Roberts, 1997; Rafter, 2005; Andreasen *et al.*, 2002) Esto ha llevado a una modificación del procedimiento tradicional de apexificación logrando una obturación inmediata del canal a través de la introducción de una barrera artificial de MTA. El agregado de trióxido mineral ha sido estudiado ampliamente como material para sellar las vías de comunicación entre el sistema de conductos radiculares y los tejidos perirradiculares y sus propiedades se han valorado *in vitro* e *in vivo* ampliamente en diversas bibliografías. El MTA es un polvo que consta de partículas finas hidrofílicas que fraguan en presencia de humedad. La hidratación del polvo genera un gel coloidal que forma una estructura dura. Dicho material está compuesto principalmente por partículas de silicato tricálcico, aluminato tricálcico, silicato dicálcico, aluminato férrico tetracálcico, óxido de bismuto, y sulfato de calcio, El tiempo de fraguado del material está entre tres y cuatro horas, es un cemento muy alcalino, con un pH de 12.5, dicho pH es muy similar al del Ca(OH)_2 , y

puede posibilitar efectos antibacterianos. Tiene varias propiedades deseables en términos de su biocompatibilidad, bioactividad, hidrofilia, radiopacidad, capacidad de sellado y baja solubilidad. La más importante de estas propiedades en odontología es su biocompatibilidad y capacidad de sellado. La alta biocompatibilidad fomenta respuestas de curación óptimas. (Torabinejad, 1995) Esto ha sido observado histológicamente con la formación de nuevo cemento en el área de tejidos perirradiculares y una baja respuesta inflamatoria con formación de puentes dentinarios en el espacio pulpar. (Tawil *et al.*, 2009; Faraco, 2001) Dentro de las aplicaciones clínicas referidas a este cemento podemos nombrar: - Recubrimientos pulpares y pulpotomias, - Terapias en pulpas no vitales (Apexificación), - Reparación de perforaciones, - Reparación de reabsorciones internas comunicantes, etc. El sellado logrado se debe a que sus propiedades de expansión y contracción son muy similares a las de la dentina, lo que resulta en una alta resistencia a las fugas marginales y a la migración bacteriana del sistema de conductos radiculares, siendo factores que facilitan el éxito clínico. Una ventaja muy práctica del MTA es que se establece en el ambiente húmedo omnipresente en odontología, cuando está en contacto con la humedad, su componente principal, que es el óxido de calcio, se convierte en hidróxido de calcio, con el que muchos odontólogos estarán familiarizados. Esta conversión da como resultado un microambiente de pH alto que tiene efectos antibacterianos beneficiosos. Sin embargo, a diferencia del Ca(OH)_2 , este material tiene una solubilidad muy baja y mantiene su integridad física después de su colocación. (Duarte *et al.*, 2003) El MTA deriva de un compuesto original de cemento Portland, aunque estos compuestos son similares en algunos aspectos, el cemento Portland y el MTA no son idénticos, son sometidos a procesamiento y purificación adicional, en comparación con los cementos Portland, tienen un tamaño medio de partícula más pequeño y contienen menos metales pesados tóxicos. (Dammachke *et al.*, 2005; Islam *et al.*, 2006) El MTA Angelus® (Angelus, Londrina, Brasil /Clinician's Choice, New Milford, CT) fue lanzado en Brasil en 2001 y recibió la aprobación de la FDA en 2011, MTA Angelus® exhibe un tiempo de fraguado reducido, se vende en contenedores que permiten más dispensación controlada y posee las mismas propiedades deseables que el MTA tradicional. (Duarte *et al.*, 2003; Menezes *et al.*, 2004; Koulaouzidou *et al.*, 2008; Lolayekar *et al.*, 2009) El MTA debe prepararse inmediatamente antes de su

utilización. El polvo se mezcla con agua estéril en una proporción 3:1 en una loseta de vidrio para dar una consistencia que sea manejable. El tiempo de endurecimiento ronda entre 3 y 4 horas, el MTA requiere humedad para fraguar; por lo que al dejar la mezcla en la loseta o en el papel se origina la deshidratación del material adquiriendo una textura seca, por lo tanto, mientras el cemento se está trabajando, es recomendable recubrirlo con una gasa húmeda estéril. Debido a las propiedades físicas inherentes al polvo del producto, la consistencia “arenosa” dificulta la manipulación y acarreo del material al lugar de reparación. (Torabinejad, 1999) Para mejorar esta característica, Angelus® ha desarrollado una nueva formulación denominada MTA REPAIR HP. Esta nueva fórmula mantiene todas las propiedades químicas y biológicas del MTA original, que garantiza el éxito del tratamiento, aunque altera sus propiedades físicas de manipulación. El resultado es un producto con más plasticidad, facilitando la manipulación y la inserción en la cavidad dental, así como una reducción del tiempo de fraguado inicial a 15 minutos y una ausencia de decoloración dental debido al radiopacificador utilizado. Teniendo en claro el concepto de que la pulpa (odontoblastos) como tejido especializado del órgano dentario, es la única que posee la capacidad de formar dentina, cuando el órgano dentario pierde su vitalidad o la pulpa es removida por alguna causa y los ápices se encuentran inmaduros, la reparación de los dientes con ápice inmaduro que presenten necrosis pulpar con o sin lesión periapical se da a partir de la formación de un tejido mineralizado, semejante al cemento. Cabe mencionar que este procedimiento era realizado con recambios mensuales de Ca(OH)_2 , hasta obtener el cierre biológico, (Leonardo *et al.*, 1993) llevando el tratamiento a periodos prolongados de hasta 18 meses como Palo *et al.*, (2001) y Kleir *et al.*, (2001) entre 6 y 24 meses; sin embargo, otros autores verificaron la apexificación entre 1-5 y 6-8 meses después de utilizar medicación intraconducto respectivamente, Mackie *et al.*, (1994) y Cvek, *et al.*, (1978) verificaron el cierre de tres a seis meses. Según Palo y cols, este periodo prolongado se debió a la presencia de bacterias en el conducto radicular y a la lesión periapical, afirmando que es necesaria la eliminación de microorganismos del sistema de conductos radiculares, para posteriormente inducir la formación de tejido mineralizado. En la actualidad y con la utilización del MTA, es posible realizar la apexificación en una a dos sesiones, aplicando el MTA como plug apical para inducir la neoformación de tejido

mineralizado, que debe ser precedida por una medicación intraconducto con Ca(OH)_2 por una semana, especialmente en los dientes con lesión periapical crónica. (Miñana, 2000; Berasategui *et al.*, 2003; Leonardo, 2005; Hayashi *et al.*, 2004; Rocamora *et al.*, 2001; Felipe *et al.*, 2006; Bramante *et al.*, 2004). Miñana, (2000) recomienda dicha medicación por un mes. Habiendo hablado de las diversas técnicas a emplear en estos casos con rizogénesis incompleta, podemos comenzar a definir las: - Apicogénesis o apexogénesis, es el tratamiento conservador de la pulpa vital (recubrimiento directo y pulpotomía) que busca el proceso fisiológico de cierre biológico natural del ápice radicular (clase III y IV de Patherson, Estadio 9 de Nolla) permitiendo el desarrollo y formación de la dentina apical, conducto cementario apical, con la finalidad de que el conducto radicular adquiera forma y tamaño normales. Para que se considere exitosa una apicogénesis es necesario que después de una pulpotomía o recubrimiento pulpar directo, la pulpa radicular preserve su vitalidad, con la completa deposición de dentina y cemento radicular apical. (Rafter, 2005; Citrome *et al.*, 1979; Witherspoon *et al.*, 2001; Alventosa, 1999; Leonardo, 2005; Nolla, 1960; Mondragon, 1995) - Maturogénesis es el tratamiento endodóntico conservador (recubrimiento pulpar y pulpotomía) que pretende la formación radicular en un diente con raíz incompleta, con la deposición continua de dentina a lo largo de conducto radicular (clase I y II de Patherson y estadio 7 y 8 de Nolla) y no exclusivamente del ápice radicular, como consecuencia reforzando la raíz para evitar la fractura. La apicogénesis y maturogénesis son similares, en virtud de que la técnica indicada para llevarla a cabo se basa en los procedimientos relacionados con el tratamiento conservador de la pulpa dental, que son conocidos como recubrimiento pulpar directo y pulpotomía. La protección pulpar directa se realiza cuando ocurren exposiciones pulpares accidentales en actos operatorios, en comunicaciones por caries no extensas y por traumatismos, donde el tejido pulpar se encuentra en condiciones aparentemente sanas. (Weisleder *et al.*, 2003; Alventosa, 1999; Nolla, 1960; Mondragon, 1995) La secuencia técnica se inicia con el manejo adecuado de la asepsia y antisepsia, aislamiento absoluto inmediato, irrigación abundante con solución fisiológica y aspiración en la superficie pulpar expuesta, posteriormente se debe secar cuidadosamente con una torunda de algodón estéril y mantenerla con solución de corticoesteroide-antibiótico por 10 minutos; con el objetivo de reducir la inflamación local que se llega a producir por la

agresión al tejido pulpar, en estos momentos se debe secar cuidadosamente, procediendo a la aplicación de Ca(OH)_2 en pasta o en polvo, cubriendo totalmente la comunicación pulpar, en este momento se recomienda aplicar una capa de cemento de Ca(OH)_2 . Sin embargo, si se emplea MTA, no es necesario el empleo del Ca(OH)_2 , en virtud de que el MTA puede aplicarse directamente sobre la pulpa expuesta, finalmente, el diente involucrado debe restaurarse con una base de cemento de ionómero de vidrio y proceder a la rehabilitación definitiva del órgano dentario en la misma sesión. – Pulpotomía es un procedimiento clínico que consiste en la remoción del tejido pulpar coronario inflamado, con el mantenimiento de la integridad de la pulpa radicular. Es una técnica de tratamiento endodóntico conservador, está indicada en dientes deciduos y permanentes que presenten comunicación pulpar por caries, dientes con ápice incompleto, pulpa expuesta por más de 24 horas proveniente de traumatismos y dientes con amplia destrucción coronaria. La indicación de la pulpotomía está en la dependencia del estado patológico pulpar, el diagnóstico de esta condición es realizado de acuerdo con la anamnesis, examen radiográfico y especialmente el aspecto microscópico. El aspecto macroscópico que debe presentar la pulpa al momento de realizar la apertura coronaria es la consistencia, color rojo vivo brillante, hemorragia suave, resistente al corte y cese rápido de la hemorragia. El tejido remanente debe protegerse con un material protector que preserve su vitalidad, que estimule el proceso de reparación y formación de tejido mineralizado sobre el mismo, manteniendo el tejido pulpar radicular con estructura y función normales. (Leonardo, 2005; Sada *et al.*, 2005) Una vez establecido el diagnóstico y determinado el tratamiento conservador, en este momento se lleva a cabo el aislamiento, antisepsia del campo operatorio con gluconato de clorhexidina al 2% o hipoclorito de sodio al 2.5%; se ha demostrado que el empleo de estas soluciones bactericidas no permite el crecimiento bacteriano, por lo tanto, el aislamiento y la desinfección del campo operatorio son imprescindibles, seguido de la remoción del tejido cariado con fresas esféricas de gran diámetro a baja velocidad y en este momento la remoción del techo de la cámara pulpar con puntas diamantadas en alta velocidad esterilizadas, la irrigación de la cámara pulpar debe realizarse con agua estéril, Ca(OH)_2 , agua bidestilada o suero fisiológico; el sangrado ocasionado durante el acto operatorio provocado por la remoción de la pulpa coronaria, debe ser controlado por medio de

irrigaciones sucesivas y abundantes, removiendo la solución con aspiración. El tejido pulpar expuesto no debe ser tocado durante este procedimiento, con el objetivo de que no sufra algún daño. Mecánicamente, la remoción de la pulpa coronaria debe realizarse con cucharillas esterilizadas y afiladas para tener un corte regular y uniforme, evitando desgarrar el tejido y favoreciendo el proceso de reparación. Una vez totalmente seca la cavidad, se debe colocar el material empleado como protector pulpar (pasta de $\text{Ca}(\text{OH})_2$ o MTA). - Apexificación se ha considerado un tratamiento eficaz para procedimientos en dientes con rizogénesis incompleta y sin vitalidad pulpar con o sin lesión periapical, en la actualidad podemos destacar también la revascularización diferenciándose en que la apexificación implica la desinfección de la raíz, promoviendo una barrera de tejido duro apical y obturando el espacio del canal vacío con material de relleno. Por otro lado, la revascularización tiene como objetivo promover la continuación del desarrollo radicular, reemplazando el tejido perdido y su función con crecimiento de tejido reparador mediado por celular madres. (Diogenes *et al.*, 2016) La secuencia técnica de la apexificación se basa en realizar la neutralización del contenido séptico toxico del conducto radicular en virtud de que son dientes con necrosis pulpar con y sin lesión periapical crónica, para evitar la impactación de restos necróticos en los tejidos periapicales en desarrollo, la solución irrigante recomendada para los dientes sin lesión periapical crónica es hipoclorito de sodio al 1% y para los dientes con lesión periapical visiblemente radiográfica, el hipoclorito de sodio al 2.5%. La medicación intraconducto debe ser con $\text{Ca}(\text{OH})_2$ cuando se trate de dientes con lesión periapical crónica y en los dientes sin lesión periapical crónica que presenten condiciones ideales para la obturación, es posible realizar un plug apical con MTA y posterior obturación de los conductos radiculares en la misma sesión, es decir, necropulpectomía I. (Leonardo *et al.*, 1998; Witherspoon *et al.*, 2001) La conductometría de estos dientes preferentemente debe realizarse 1 mm antes del ápice radiográfico, cabe resaltar que según recomendaciones de Mendoza *et al.*, (2002) y Bramante *et al.*, (2004) debe irrigarse una vez colocado el plug apical con MTA, en virtud de que es necesario esperar a que fragüe. En estos dientes que presentan una abertura apical divergente, la acción de las limas durante la instrumentación debe ser realizada por movimientos de alargamiento apoyándose en las paredes, con un movimiento de $\frac{1}{4}$ de vuelta seguido de tracción en dirección ocluso-incisal, pudiendo

emplearse agitadores de soluciones irrigantes para aumentar la eficacia del tratamiento. Antes de la colocación de la medicación intraconducto, se recomienda irrigación por tres minutos con solución a base de EDTA (Roth®), nueva irrigación con agua bidestilada y secado de los conductos radiculares con puntas de papel absorbente, cuidando la longitud de trabajo establecida. (Bramante *et al.*, 2004) La medicación intraconducto está indicada, con el objetivo de evitar la recontaminación bacteriana y consecuentemente el fracaso de la apexificación. Además de que el tratamiento en una sesión con MTA crea condiciones que favorecen la reparación, es rápida y con esta técnica se evitan los recambios mensuales de hidróxido de calcio, inclusive Berastegui *et al.*, (2003) plantearon que en la colocación del plug apical no se deben eliminar los excedentes de las paredes, para conferirles cierta resistencia a la fractura, especialmente en dientes necróticos inmaduros en que se ha detenido el crecimiento radicular; sin embargo, la opinión de los autores es que debe considerarse esta técnica en los dientes con ápice incompleto en un estadio inicial (clase II, III y IV de Patterson y estadio 7, 8, 9 de Nolla). (Nolla, 1960; Mondragon, 1995) Otro aspecto importante en estos dientes es el periodo de cierre, en virtud de los controles clínicos y radiográficos que deben realizarse, inclusive en los dientes tratados en una sesión con MTA, debido a que la neoformación de tejido mineralizado se da en aproximadamente de tres a ocho meses en dientes sin lesión periapical crónica y de ocho a catorce meses en dientes con lesión periapical crónica. (Leonardo, 2005) El empleo de MTA en la porción apical es una alternativa ideal recomendable para el tratamiento en una sesión, cuando está indicado, y el propósito es colocar una barrera artificial inmediata para la obturación posterior con gutapercha y cemento sellador, es decir, la formación de un plug apical (Witherspoon *et al.*, 2001; Berastegui *et al.*, 2003; Torabinejad *et al.*, 1999; Hayashi *et al.*, 2004; Bernabé *et al.*, 2004; Tittle *et al.*, 1996; Bernabé *et al.*, 1999) Esta indicación se recomienda por la biocompatibilidad del MTA; sin embargo, desde el punto de vista clínico, es difícil colocar a nivel apical el MTA sin provocar sobreobtención. Leonardo (2005) afirma que cuando el MTA se extravasa en la región apical no es reabsorbido por la acción macrofágica, ocasionando respuesta inflamatoria; sin embargo, Bramante, *et al.*, (2004) afirman que contrariamente, si existe extravasamiento, se reabsorberá con el paso del tiempo; dicha aseveración es a partir de un caso clínico. De lo precedente Felipe y cols. (2006)

colocaron Ca(OH)_2 por una semana en dientes necróticos de perros que presentaban lesión periapical crónica y obturaron con MTA, a los cinco meses observaron que a pesar de haber sido extravasados estos materiales se observaron áreas de reparación más allá de los límites de las paredes del conducto radicular. Se es de la opinión que antes de la colocación de MTA en la porción apical, debe colocarse una barrera artificial, la cual puede ser de Ca(OH)_2 ; sin embargo, Miñana Gómez (2000) sugiere la colocación de una matriz de colágeno (trozos de colágeno reabsorbible) para evitar la sobreobtención del material, pero no se concuerda con este procedimiento en virtud de que existen alternativas más viables y al alcance de los profesionales. El objetivo de colocar el hidróxido de calcio antes del MTA, es principalmente para que no exista sobreobtención y una vez que sea reabsorbido el hidróxido de calcio, los tejidos periapicales se encontrarán en contacto directo con el MTA, sin extravasamiento a los tejidos periapicales, creando las condiciones ideales para estimular la neoformación de tejido mineralizado. Para finalizar el procedimiento clínico, se debe obturar con gutapercha y cemento sellador. En reciente años ha habido una búsqueda persistente de materiales biocompatibles mejorados aplicables a la práctica endodóntica, como los cementos de silicato de calcio. En 2009 se introdujo Biodentine (Septodont, St Maur des Fosses, Francia) como un silicato tricálcico cementoso. Este material puede usarse para la sustitución de dentina en restauraciones coronales, revestimientos pulpares, pulpotomías, reparación de perforaciones radiculares, reabsorciones internas y externas, formación de barreras apicales en la apexificación, procedimientos regenerativos y en retroobturaciones en cirugías endodónticas. En cuanto a sus propiedades mecánicas y biocompatibilidad, Camilleri *et al.*, (2013) han reportado resultados superiores en comparación con MTA, debido a que se observó una mayor aposición de hidroxiapatita en la superficie de Biodentine cuando se expuso a fluidos tisulares. Estas propiedades biológicas, junto con la buena estabilidad del color del producto, su falta de genotoxicidad y su baja citotoxicidad lo convierten en un material ideal para su uso en la práctica endodóntica. Biodentine preserva la viabilidad de los fibroblastos gingivales, con la estimulación de la formación de dentina terciaria, la inducción de la diferenciación de las células pulpares hacia las células odontoblásticas en cultivo y la formación de tejido mineralizado similar al que se forma cuando se usa MTA. En contraste, una posible desventaja de Biodentine es su baja radiopacidad. Los

estudios comparativos entre MTA y Biodentine revelaron que ambos materiales ofrecen un excelente rendimiento de sellado evitando el riesgo de contaminación microbiana posterior. (Valles *et al.*, 2013; Opacíc-Galíc V *et al.*, 2013; Laurent P *et al.*, 2008; Zhou HM *et al.*, 2013; Nowicka A *et al.*, 2013; Tziafa C *et al.*, 2014; Perard M *et al.*, 2013; Zanini M *et al.*, 2012; Laurent P *et al.*, 2012; Camilleri J *et al.*, 2013) Aunque esto induce una barrera mineralizada, el proceso de desarrollo radicular queda detenido, por lo que el diente seguirá teniendo una raíz corta de paredes dentinarias delgadas y una relación corono-radicular desfavorable, por lo que continuará mostrando mayor susceptibilidad a la fractura radicular. En aquellos casos en los que el desarrollo no es favorable, los procedimientos de endodoncia regenerativa, como la revascularización pulpar, están actualmente indicados para el tratamiento de dientes inmaduros necróticos. (Galler KM, 2016; Marí-Beffa M *et al.*, 2017) Este procedimiento induce un flujo de células madre desde la papila apical hacia el interior del conducto radicular, con el objetivo de impulsar una regeneración de tejido similar a la pulpa. De esta manera, se produce la resolución del dolor, inflamación y curación de la lesión periapical, a la vez que induce el aumento de la longitud y grosor radicular (maturogénesis), mejorando la resistencia de la raíz. Desde el punto de vista histológico, los estudios realizados muestran que después de la revascularización no hay regeneración del tejido pulpar, sino una curación o reparación, esto es, la formación de un tejido ectópico (tejido fibroso, cemento o hueso) dentro del conducto, con pérdida parcial de función. No obstante, desde el punto de vista clínico, resulta poco relevante si es o no verdaderamente tejido pulpar, siempre que la longitud y grosor radicular aumenten por la aposición de tejido mineralizado y se mantenga la salud del hueso alveolar. (Hargreaves KM *et al.*, 2013; Rodríguez-Benítez S *et al.*, 2015; Wang X *et al.*, 2010; Stambolsky C *et al.*, 2017; Da Silva LAB *et al.*, 2010; Meschi N *et al.*, 2016) La revascularización pulpar es un tratamiento que debe realizarse, al menos, en dos visitas. La primera, en la que se realizarán los procedimientos encaminados a conseguir la máxima desinfección del conducto radicular, y una segunda visita en la que se realizará propiamente el tratamiento. Los protocolos y detalles del procedimiento recomendados por la ESE (Europe Society of Endodontic) son: Primera Sesión: - Diagnóstico clínico, - Limpieza dental, anestesia local (opcional), aislamiento del diente y desinfección. - Preparación de la cavidad de

acceso. - Remoción del tejido pulpar necrótico con instrumentos de endodoncia adecuados, evitando la instrumentación mecánica de las paredes del conducto radicular. - Irrigación con hipoclorito sódico al 1,5 - 3 % (20 ml, 5 min), utilizando aguja de salida lateral hasta 2 mm del tejido vital (controlado con microscopio quirúrgico o cuando el paciente informe dolor). La elección de la concentración de hipoclorito de sodio refleja la necesidad de un equilibrio entre una desinfección suficiente y la preservación del tejido. Además, un sangrado o exudado pueden requerir una mayor irrigación. - Irrigar con solución salina fisiológica estéril (5 ml) para minimizar los efectos citotóxicos del hipoclorito sódico en los tejidos vitales. - Secar con puntas de papel. - Irrigar con 20 ml de EDTA al 17%. - Rellenar el conducto radicular, de forma densa y homogénea, con pasta de Ca(OH)_2 no decolorante. La mayoría de los casos publicados utilizan antibióticos tópicos, principalmente pasta tri-antibiótica con ciprofloxacina, metronidazol y minociclina, con buenos resultados. Sin embargo, debido a los inconvenientes de decoloración, citotoxicidad, sensibilización, desarrollo de resistencia y dificultad de eliminación del conducto radicular de las pastas antibióticas, se prefiere el uso de hidróxido de calcio como desinfectante. - Colocar una obturación provisional directamente sobre el apósito intraconducto con un espesor mínimo según el material seleccionado. - Segunda cita (2-4 semanas después): - Si los signos de inflamación no han disminuido, recambiar el Ca(OH)_2 . Si el paciente presenta alteración general de la salud, como fiebre o disfagia, puede requerirse la administración de antibióticos sistémicos, según las recomendaciones de la European Academy of Paediatric Dentistry (EAPD). - Limpieza, anestesia, aislamiento y desinfección del campo operatorio. La anestesia elegida debe tener una adecuada penetración ósea. Las recomendaciones actuales especifican el uso de anestésicos sin vasoconstrictor. - Eliminar el material de sellado temporal. - Irrigar con EDTA al 17 % (20ml, 5 min), utilizando aguja de salida lateral hasta 2 mm del tejido vital. - Irrigar con solución salina estéril (5 ml) para reducir los efectos adversos de los irrigantes en las células diana. - Eliminar el exceso de líquido con puntas de papel. - Inducir una hemorragia por irritación mecánica del tejido periapical, mediante el movimiento rotacional de una lima precurvada apicalmente, Ej. una lima Hedstrom del número 40. - Permitir que el canal se llene de sangre hasta 2-3 mm apical al margen gingival, y esperar la formación de un coágulo de sangre durante 15 minutos. - Colocar

una matriz de colágeno con un diámetro mayor que la parte coronal del conducto radicular y una altura de 2-3 mm, sobre la parte superior del coágulo de sangre, y permitir que la matriz absorba líquido para evitar la formación de un espacio vacío. - Colocar una capa fina y homogénea de cemento biocerámico (MTA o Biodentine) sobre la matriz de colágeno unos 2 mm por debajo de la unión amelo-cementaria, prestando atención a la posible decoloración tras el contacto del material con sangre. - Aplicar ionómero de vidrio o cemento de Ca(OH)_2 . - Limpiar las paredes de la cavidad con una fresa de diamante. - Sellar con restauración adhesiva. El seguimiento debe realizarse cada 6 meses durante los 2 primeros años, y anualmente durante los 5 años posteriores. Los criterios de éxito son: Ausencia de dolor, signos y síntomas de inflamación. - Curación de lesión ósea periapical preexistente. - Aumento de grosor y longitud radicular. - Ausencia de reabsorción radicular externa. - Respuesta positiva a pruebas de sensibilidad. - Aceptación del paciente. - Ausencia de cambios de color inaceptables. - Detección radiográfica de un nuevo espacio periodontal a lo largo de la pared interna del conducto radicular. (Martin DE *et al.*, 2014; Rodríguez-Benítez S *et al.*, 2014; Lenherr P *et al.*, 2012; Hoshino E *et al.*, 1996; Ruparel NB *et al.*, 2012; Berkhoff JA *et al.*, 2014; Bezgin T *et al.*, 2015; Kontakiotis EG *et al.*, 2014; Petrino JA *et al.*, 2010) Retomando la apexificación, con respecto a la obturación del canal radicular luego de la colocación del tapón de MTA, la técnica a elegir debe ser una técnica suficientemente probada y que constituya la mejor alternativa posible. Debemos estar familiarizados con ella, de forma que su empleo suponga no solamente un ahorro de tiempo, sino también unos resultados aceptables. Pudiendo utilizar alguna de estas técnicas: - Termocompactación mecánica: McSpadden: El compactador McSpadden es un instrumento similar a una lima Hedström con las espiras colocadas a la inversa. Se coloca en un contra ángulo de micromotor a 8.000 – 10.000 rpm y una vez introducido en el conducto se activa, lo que hace que el cono de gutapercha se caliente y migre por el conducto en sentido apical. Las ventajas que presenta son simplicidad de instrumental, capacidad de rellenar las irregularidades del conducto y ahorro de tiempo, los inconvenientes son rotura de los compactadores, contracción posterior del material de obturación, sobreobturaciones, incapacidad de usar la técnica en conductos curvos y generación de calor (McCullagh JJ *et al.*, 1997) - Termoplástica inyectable: Los sistemas de gutapercha termoplástica inyectable constituyen el método

de elección para algunos autores en los casos de relleno tridimensional tras una apicoformación, siempre y cuando el manejo de la misma sea correcto. - El sistema Obtura III (Obtura Spartan, Earth City, MO) consiste en una pistola usada a mano, que contiene una cámara rodeada por un elemento calefactor, en la que se cargan los gránulos de gutapercha. Se conectan agujas de plata con calibres variables de 20, 23 y 25 para introducir el material termoplastificado en el conducto. La unidad de control permite al operador ajustar la temperatura, y por tanto la viscosidad de la gutapercha. La terminación apical debe ser lo más pequeña posible para prevenir la extrusión de gutapercha. (Sweatman TL *et al.*, 2001) Así mismo existen otros sistemas como el sistema de baja temperatura que fue desarrollado en la Universidad de Pittsburg por los Dres. Michanowicz y Czonstkowsky presentado en el año 1985 y se trata del sistema Ultrafil (Hygienic®). Consta de 3 elementos: calentador, jeringa y cánulas. El calentador tiene un termostato programado a 78 grados, con unas ranuras para introducir las cánulas de gutapercha, la jeringa es similar a una jeringa de presión con un receptáculo en la punta para situar la cánula de gutapercha, las cánulas de gutapercha están rellenas de gutapercha alfa, y son de un solo uso. Otra opción válida es el sistema de liberación de flujo de obturación Calamus (Dentsply®) es un dispositivo termoplástico equipado con un sistema de cartuchos con agujas de calibre 20 y 23. La unidad permite controlar la temperatura y también la velocidad de flujo, pueden utilizarse atacadores con el sistema. El interruptor de activación de 360° permite una gran sensación táctil durante el uso. Culminando con las técnicas termoplásticas encontramos sistemas con transportador rígido: - Thermafil (Maillefer Dentsply®): vástagos de plástico, con una sección en V recubiertos de gutapercha, utiliza el sellador ThermaSeal y un calentador especial para los vástagos de plástico denominado Therma Prep Plus. Hay varios estudios comparativos con otras técnicas de obturación que avalan su capacidad de obturación cuando el conducto está lo suficientemente preparado. – Succesfil (Coltene®): Consta de un calentador, jeringa rellena de gutapercha alfa y unos vástagos calibrados de titanio o de plástico que se recubren de gutapercha. A su vez las técnicas convencionales también son válidas si no presentamos de tecnología en nuestros consultorios como son la compactación lateral, es un método común de obturación se puede usar en la mayoría de las situaciones clínicas y proporciona control de la longitud durante la compactación.

(Gilhooly RM *et al.*, 2001) Un inconveniente de esta técnica es que no permite rellenar las irregularidades del conducto tan bien como con la compactación vertical caliente. (Wu MK *et al.*, 2001) El procedimiento se puede aplicar con cualquiera de los cementos selladores aceptados. También podemos optar por la compactación vertical caliente, Schilder introdujo la compactación vertical caliente como un método para rellenar el espacio radicular en tres dimensiones, los requisitos de preparación para esta técnica incluyen obtención de un conducto en embudo con conicidad progresiva y mantener el foramen apical lo más pequeño posible, el instrumental incluye una variedad de atacadores y una fuente de calor. (Schilder H, 1967) Por último podemos nombrar la técnica de personificación del cono: Esta técnica se emplea en aquellos casos en el cual nuestro calibre apical es mayor a los estándares que rigen en el mercado y no poseemos tecnología para poder solucionarlo, consta de unir dos o más conos de gutapercha implementando calor y comprimirlos entre dos losetas de vidrio para unirlos, se retuercen para que formen un haz que se inserta en el conducto previamente preparado, previo a esto, adaptar la punta del cono a nivel apical, mediante calor, reblandeciendo la punta del cono y haciendo una impresión apical o mediante químicos como el xilol entre otros. A menudo esta técnica deja algunos espacios sin obturar, podría ser necesaria una condensación lateral con el agregado de varios conos accesorios para obtener un conducto bien obturado tridimensionalmente. (Nguyen N, 1982) Cuando realizamos una apicoformación, en ocasiones el conducto resultante es más ancho en el tercio apical que en el tercio medio; en estos casos sería muy difícil adaptar un cono de gutapercha y por ello se utilizaban técnicas como la descrita recientemente.

El objetivo de este trabajo es describir la técnica de apexificación en una sola sesión con utilización de MTA en un elemento que presentaba rizogénesis incompleta con proceso periapical crónico, pudiendo diagnosticar, analizar y planificar el tratamiento para dicho caso, comparando las alternativas actuales, basándonos en la evidencia científica.

CASO CLÍNICO

Se presentó a la consulta odontológica una paciente de 14 años de edad, que al examen clínico inicial se observó presencia de fistula en el sector inferior izquierdo, compatible con caries macropenetrante en elemento 37, se procedió a realizar la historia clínica, sin evidencia de patología sistémica de relevancia. Se tomó radiografía con técnica de cono corto (Rx periapical Ultra speed – Carestream dental®) (**Fig.1**) del sector donde presenciarnos la fistula, obteniendo una imagen en la cual se observó el elemento 37 con conducto único y rizogenesis incompleta asociado a una imagen radiolucida a nivel apical compatible con un proceso periapical crónico. Se realizó test de sensibilidad (Endo-Ice – Coltene®) con resultados negativos al frio, posteriormente realizamos test de percusión vertical al que respondió de manera positiva. Con respecto a la movilidad se presenciaba sin alteraciones y test de percusión horizontal negativos.

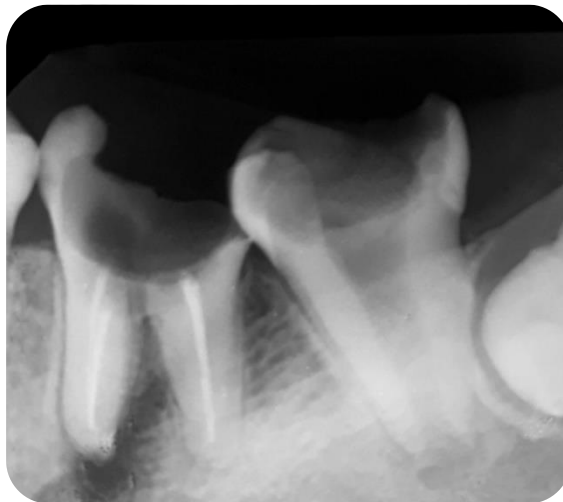


Fig. 1 – Radiografía preoperatoria elemento 37.

Se procedió a colocar anestesia troncular (Totalcaina Forte®, Clorhidrato de Carticaina 4% - L-Adrenalina 1:100.000 – Bernabó) para comenzar con la eliminación de caries, se utilizó fresa redonda N°8 a baja velocidad (Jet–Kerr®), una vez que se eliminó toda la caries proseguimos con aislamiento absoluto utilizando goma dique

(Sanctuary™ Dental dam 5x5) y Clamp (1U Hygenic® - Coltene). Una vez aislado el elemento, se seleccionó una lima k N°80 (Dentsply® – Maillefer) previamente calibrada a la longitud obtenida a partir de la radiografía previa (17mm), tomamos conductometría para verificar la longitud de trabajo, en este caso no se utilizó conductometría electrónica porque no existe un instrumento que ajuste a nivel apical, por ende la lectura iba a resultar errónea, verificamos en la radiografía la longitud de trabajo correcta (**Fig.2**) y se procedió a la limpieza y desinfección del conducto radicular con hipoclorito al 2.5% por 30 minutos situándonos a 4mm de la longitud de trabajo, con mucho cuidado y sin ejercer presión para evitar una extravasación de hipoclorito a los tejidos periapicales, debido al calibre del conducto y presencia de ápice abierto se utilizaron concentraciones bajas del irrigante, el elemento no se instrumentó debido al calibre del conducto que no lo permitía.

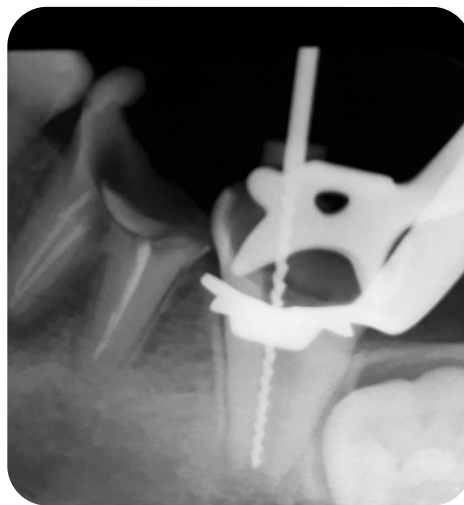

Fig.2 – Radiografía conductométría elemento 37.

Una vez terminado el proceso de limpieza y desinfección del conducto radicular, secamos con conos de papel n°80 (Meta- Biomed®) y preparamos el material a usar, en este caso se decidió realizar un tapón apical de MTA (MTA Repair HP – Angelus®) (**Fig.4**) de aproximadamente 4 cm, se realizó con una técnica basada en utilizar 2 vasos dappen estériles, en los cuales en uno colocamos polvo del avío y en otro el líquido, introduciendo una lima K N°80 (Dentsply® - Maillefer) en el líquido, embebiendo el

instrumento en el para luego apoyar en el polvo, quedando partículas en la punta de la lima, para ser llevado dentro del conducto a nuestra longitud de trabajo (17 mm), con precaución para no dejar residuos de MTA en las paredes del conducto, repetimos varias veces este procedimiento, entre cada colocación calibramos un condensador (Machtou – Dentsply Maillefer®) (Fig.5) a la longitud deseada, presionando el material para condensarlo a nivel apical, reduciendo 1 mm hasta completar un tapón de MTA de aproximadamente 4 mm, constatamos que el material que colocamos haya solidificado, y hacemos la comprobación radiográfica.(Fig.3)

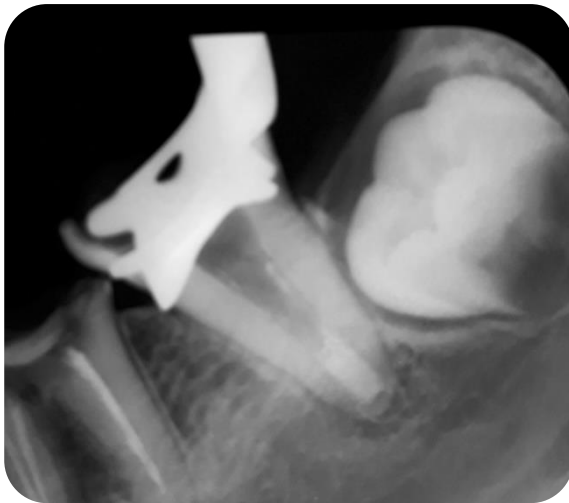


Fig.3 – MTA colocado como barrera apical. Angelus®. (aproximadamente 4mm)

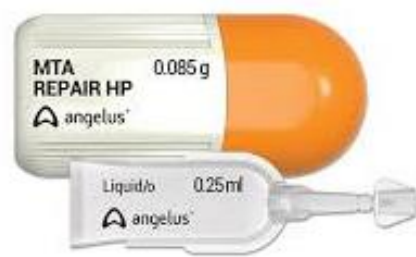

Fig.4 – MTA Repair HP



Fig.5 – Machtou – Dentsply Maillefer®.

Una vez chequeada la barrera apical, tanto clínica como radiográficamente, se volvió a irrigar el conducto con Hipoclorito de Sodio al 2.5% y secamos el conducto con conos de papel, luego se decidió anatomizar/personalizar un cono de gutapercha, utilizando diversos conos de gutapercha N°80 taper 02 (Meta- Biomed®) plastificándolos con una espátula con calor en una loseta lisa hasta obtener un cono personalizado de gran calibre acorde al conducto, luego se realizó una impresión apical con Xilol (Dickinson®) introduciendo la punta del cono en un recipiente al cual se le colocó previamente Xilol, lo dejamos actuar 3 segundos y llevamos al conducto para realizar la impresión apical, verificamos el ajuste apical del cono, una vez ajustado, se seleccionó un cemento a base de resina, (Sealapex – Kerr®) (**Fig.6**) se eligió este cemento por su gran capacidad de escurrimiento y de reabsorción, se preparó en una loseta lisa estéril, se llevó cemento previamente al conducto con una lima k n°80 (Dentsply® - Maillefer) embadurnando bien las paredes del mismo y el cono principal con cemento para finalmente adaptarlo en el conducto, por último con la utilización de condensadores laterales n°40 (Maillefer®) basándonos en la técnica de condensación lateral se terminó de rellenar el conducto logrando un sellado tridimensional, cortamos los conos a nivel cameral, realizamos una compactación vertical, y sellamos la cámara con una restauración de ionómero vítreo (Chamfill – Dentsply Sirona®)(**Fig.7**) y realizamos la radiografía final para ver los resultados obtenidos (**Fig.8**)

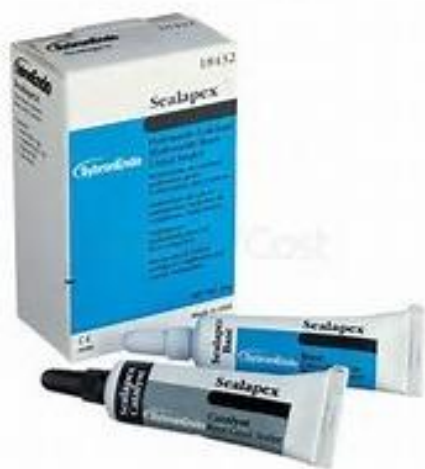

Fig.6 – Cemento sellador Sealapex®

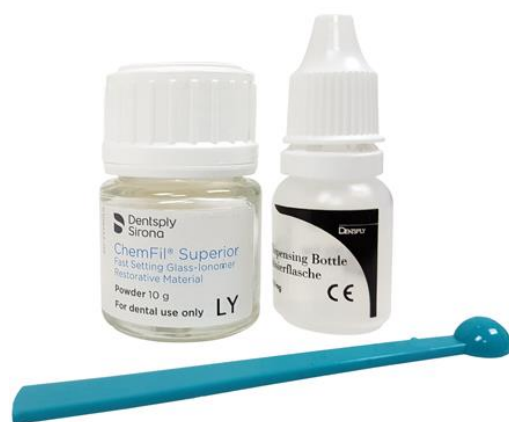

Fig.7 – Ionómero vítreo Chemfil superior (Dentsply Sirona®)

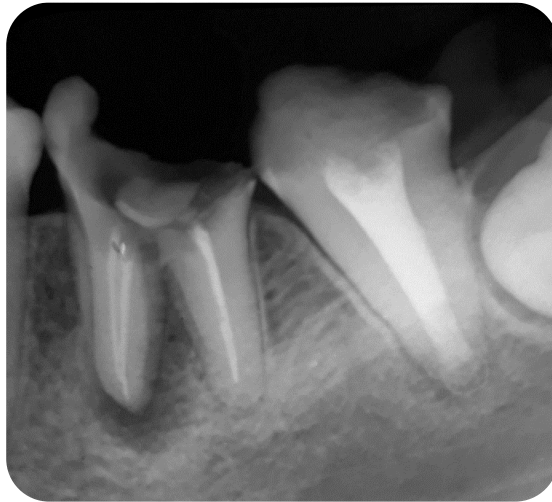

Fig.8 – Radiografía final

A la observación radiográfica se vio un sellado homogéneo del conducto sin extravasación de material, dándonos a suponer un sellado tridimensional con MTA a nivel apical.

En cuanto a los controles postoperatorios, es recomendable realizarlos cada 3,6,9 meses y 1 vez por año hasta evaluar ausencia de signos clínicos y radiográficos, en este caso clínico no pudimos contactar con la paciente para realizar los seguimientos correspondientes.

DISCUSIÓN

La apexificación se define por Sheely EC como un método para inducir la formación de una barrera de tejido mineralizado, ocasionalmente amorfa en el ápice radicular en dientes con pulpa necrótica y que presenten rizogénesis incompleta. (Sheely EC *et al.*, 1997) Tradicionalmente, la técnica implica la aplicación de hidróxido de calcio hasta la finalización del cierre de la raíz. (Seltzer *et al.*, 1988; Rafter, 2005) La literatura existente sobre el tratamiento de apicoformación con la utilización de hidróxido de calcio, está repleta de estudios que certifican lo altamente satisfactoria que es esta técnica y los buenos resultados que proporciona. Numerosas publicaciones recogen el alto porcentaje de éxito que suele alcanzar este tratamiento, como es el caso de los estudios realizados por autores como Mackie y Ghose, los cuales pudieron comprobar que el cierre apical se producía en el 96% de los casos. (Mackie IC *et al.*, 1988; Ghose LJ *et al.*, 1987) Por el contrario Cvek refiere un 90% de éxito (Cvek M *et al.*, 1976) y autores como Yates, Kleier y Barr, registraron cierre apical en el 100% de los dientes empleando distintas pastas de hidróxido cálcico. (Yates JA, 1988; Kleier DJ *et al.*, 1991) A pesar de que muchos autores son partidarios de realizar frecuentes recambios de la pasta de hidróxido de calcio cada tres meses, otros como Chosac y cols afirman que no se gana nada cambiando la pasta frecuentemente, sólo estaría indicado el recambio cuando se observaba radiográficamente una disminución de su densidad en el conducto. (Chosac A *et al.*, 1997) Otros autores también han obtenido buenos resultados cambiando la fórmula del hidróxido de calcio con suero fisiológico, mezclándolos con otras sustancias como por ejemplo el agua destilada en el caso de Erdogan G al igual que Yousef Saad A, por otra parte, paraclorofenol alcanforado como lo realizaron Frank AI y Kaiser y por último metilcelulosa como utilizó Klein SH. (Erdogan G, 1997; Yousef Saad A, 1988; Frank AI, 1966; Kaiser, 1964; Klein SH *et al.*, 1974) Parece ser que el éxito de la técnica no reside en la sustancia con la que se mezcla el hidróxido de calcio, sino en la correcta limpieza del canal radicular y en el relleno del conducto con este material de obturación, lo que permitirá al organismo reorganizar y reparar los tejidos periapicales. (Morse DR *et al.*, 1991) En cuanto a la duración del tratamiento, Kleier encontró un tiempo medio de duración de 6 a 24

meses. (Kleier DJ, 1991) Sin embargo, Shabahang S en 2013 sugirió desventajas de esta técnica a largo plazo que incluyen retraso en el tratamiento, dificultad en el seguimiento de los pacientes, imprevisibilidad de un sellado apical, y el riesgo de fracturas radiculares por paredes delgadas. (Shabahang S, 2013) Otro autor afirmó que el relleno de los conductos radiculares con hidróxido de calcio durante períodos prolongados puede debilitar la estructura dental. (Andreasen JO *et al.*, 2002) Los dientes inmaduros a pesar de ser tratados con esta técnica, siguen teniendo unas paredes delgadas y frágiles y cualquier traumatismo por leve que sea, puede producir fácilmente una fractura radicular. En un estudio retrospectivo realizado por Cvek, se pudo observar que la frecuencia de la fractura en los dientes inmaduros, dependía del estadio de desarrollo en el que se encontraba el diente, siendo de un 77% en los dientes más inmaduros y de un 28% en los más desarrollados. (Cvek M, 1992) Stormer y Jacobsen, afirman que el 30% de los dientes inmaduros que son sometidos al tratamiento de apicoformación, sufrirán una fractura radicular durante el tratamiento endodóntico o tras el tiempo. (Stormer K *et al.*, 1988) Según Nolla y Mondragon es de vital importancia la situación que guarda el tercio apical, es decir, lo relacionado con el cierre apical y la formación radicular. (Nolla C, 1960; Mondragon Espinoza JD, 1995) Por lo tanto, el tratamiento seleccionado va a depender del diagnóstico preciso para asegurar el propósito de la apicogénesis, apicoformación y la maturogénesis. (Weisleder R *et al.*, 2003) Hace algunos años, el tratamiento de conductos radiculares en estos dientes con ápices abiertos, se realizaba por medio de técnicas y orientaciones diversas, por ejemplo, el empleo de antibióticos, cementos medicamentosos, pastas antisépticas, la adaptación de conos de gutapercha, gel de fosfato de colágeno cálcico, (Stewart DJ, 1963; Friend LA 1967) coágulo sanguíneo, (Citrome GP *et al.*, 1979) fosfato tricálcico, (Koenigs JF *et al.*, 1975) plug de dentina, el sentido del tacto (Alventosa Martin JA, 1999) cirugía endodóntica, (Ingle JI *et al.*, 1994; Leonardo MR *et al.*, 1978), consecuentemente comprometía el pronóstico del tratamiento realizado; de esta forma las técnicas de obturación con gutapercha presentaban inconvenientes y limitaciones, en virtud de que era prácticamente imposible la confección de una barrera apical, incrementándose las sobreobturaciones con cemento o gutapercha, lo que limitaba la formación radicular y cierre apical, especialmente en los dientes que se realizaba el tratamiento de conductos. (Torabinejad M, 1999) En los dientes en que se

realiza el tratamiento conservador de la pulpa no se tiene esta dificultad, en virtud de que en este procedimiento se cuenta con la preservación de la pulpa vital, obligando al organismo a inducir un cierre biológico apical y radicular al ser aplicados los materiales adecuados para la creación de dicho medio biológico ideal. Actualmente la mayor parte de investigadores son unánimes en que la mejor opción para el éxito de estos tratamientos es estimular el cierre apical, con medicamentos que promuevan las condiciones biológicas y anatómicas para llevar a cabo el tratamiento del sistema de conductos radiculares en la apexificación; y en los casos de apicogénesis y maturogénesis la formación biológica apical y/o radicular. (Rafter M, 2005; Leonardo MR, 2005) El desarrollo radicular comienza después de que la dentina y el esmalte han alcanzado la futura unión cemento adamantina. La vaina radicular de Hertwig inicia y modela la forma radicular, es decir, es la responsable de dar forma a la raíz o raíces de los dientes; asimismo, dicha vaina epitelial de Hertwig toma la forma de uno o más conductos epiteliales, de acuerdo con el número de raíces del diente, un conducto por raíz. Durante esta formación radicular, el espacio apical se encuentra sumamente amplio y limitado por un diafragma de epitelio, las paredes dentinarias son divergentes en dirección apical y el conducto está ancho y abierto, conforme va pasando el tiempo se va depositando dentina en las paredes del conducto, estrechándolo y comprimiendo el tejido pulpar, hasta lograr la formación del foramen apical, completando la formación radicular transcurridos uno a cuatro años después de la erupción del diente en la cavidad bucal, aunque Bramante y cols afirman que son tres años después de erupcionar coincidiendo con Walton & Torabinejad. (Rafter M, 2005; Orban BJ, 1957; Camp JH *et al.*, 2002; Bramante CM *et al.*, 2000; Walton RE *et al.*, 2002) Es importante recordar nuevamente que la apicogénesis tiene por objetivo el cierre fisiológico exclusivamente del ápice radicular, como consecuencia, la formación del foramen apical, por otra parte la maturogénesis, según Weisleder y Benitez tiene como propósito la formación radicular exclusivamente y no restringida al segmento apical, depositando dentina y confiriéndole resistencia a la fractura. (Weisleder R *et al.*, 2003) Sin embargo, en la mayoría de los protocolos de apexificación actuales que involucran dientes permanentes inmaduros con periodontitis apical, la colocación de un tapón apical es crucial para sellar y prevenir fugas bacterianas. (Holland GR, 1984) El MTA había sido presentado por Torabinejad

y compañeros de trabajo para su uso en protecciones pulpares, casos de pulpotomía y sellado de perforaciones accidentales del conducto radicular, entre otros, pero a lo largo de los años se convirtió en el material de elección para la apexificación debido a su excelente biocompatibilidad y capacidad de sellado. Torabinejad y cols. (2010) definieron al MTA como un cemento bioactivo con la capacidad de inducir la formación de nuevo cemento y ligamento periodontal, lo que hace que este material sea biológicamente aceptable para cerrar un conducto radicular con un ápice abierto. El mecanismo de acción del MTA reside en la liberación de iones de calcio que activan la unión celular y la proliferación, al mismo tiempo, su pH alto crea un ambiente antibacteriano, según algunos estudios que realizaron estos autores, el MTA produce formación de tejido duro apical con una consistencia significativamente mayor que el hidróxido de calcio. (Lee SJ *et al.*, 1993; Torabinejad M *et al.*, 2010; Bakland LK *et al.*, 2012; Shabahang S, 1999) No obstante, una revisión sistemática realizada por Chala S y cols. (2011) que compararon la eficacia de MTA con el hidróxido de calcio como material utilizado para la apexificación de dientes inmaduros, no reveló diferencias significativas entre ambos grupos con respecto al éxito y la formación de la barrera apical, aunque el tiempo necesario para la formación de barreras biológicas calcificadas apicales en dientes inmaduros tratados con MTA fue significativamente menor que el tiempo para aquellos tratados con hidróxido de calcio. (Chala S *et al.*, 2011; Pradhan DP *et al.*, 2006) Por otra parte, Eli-Meligy y cols compararon el MTA con el hidróxido de calcio clínica y radiográficamente como materiales para inducir la apexificación en 15 niños, en los cuales cada uno presentaba 2 dientes permanentes inmaduros con necrosis. El seguimiento de 12 meses reveló fracaso en solo 2 dientes tratados con hidróxido de calcio debido a la inflamación periradicular persistente y sensibilidad a la percusión. Ninguno de los dientes tratados con MTA mostró alguna patología clínica o radiográfica, pudiendo evaluar que el grosor de las paredes de dentina no aumentó en ninguno de los grupos. Estas observaciones están en línea con los hallazgos de Shah y cols, quienes observaron que el tejido mineralizado recién formado cubría solo la superficie de la raíz. (Eli-Meligy OA *et al.*, 2006; Shah N *et al.*, 2008) Soarez y Goldberg señalan que el cierre apical puede producirse de diferentes maneras: - con tejido similar al hueso: el tejido óseo neoformado que repara la complicación periapical forma una especie de barrera física a la altura del foramen,

donde puede ajustarse el límite apical de la obturación endodóntica definitiva; - con tejido similar al cemento: se produce la formación de un tejido mineralizado que converge desde los bordes de la raíz hacia el centro, hasta que se completa el cierre; - con tejido formado en el interior del conducto: estos casos corresponden generalmente a forámenes muy amplios, en los que existe la posibilidad de que el tejido del ligamento periodontal se invagine hacia el interior del conducto radicular y genere el depósito de calcificaciones que formarán la barrera; - con formación de un ápice radicular de crecimiento irregular: en ciertas condiciones, hay un depósito regular de tejido mineralizado sobre la zona apical de la raíz que simula un crecimiento radicular amorfo. En nuestro caso se decidió realizar un tapón con MTA en una sola sesión previo a desinfectar el conducto radicular con hipoclorito de sodio al 2.5% y su secado correspondiente con conos de papel previos a la colocación del material, con los fines de promover el cierre apical completo, aunque se ha documentado que mediante el proceso de apexificación, este induce el desarrollo posterior de una barrera para cerrar el foramen, pero no promueve el engrosamiento de las paredes dentinarias del conducto radicular y así un diente con un lumen del conducto amplio tiende a fracturarse con mayor facilidad. (Soares I, 2005; Sarris S *et al.*, 2008) Es importante evaluar el caso clínico a realizar teniendo en cuenta el aumento de la longitud y el ancho de la raíz al que deseáramos llegar. Hay resultados inconsistentes con respecto a la comparación de la eficiencia de la apexificación con MTA y la revascularización en la raíz en desarrollo, Jeeruphan y cols informaron que la revascularización proporcionó un mejor resultado que la apexificación en el aspecto del aumento de la longitud y el ancho de la raíz. Por el contrario, Alobaid y cols no pudieron detectar ninguna diferencia entre los 2 procedimientos. Otros autores demostraron que los dientes revascularizados exhibieron un mayor grosor de la dentina radicular que los dientes apexificados por MTA, pero no pudieron detectar ninguna diferencia significativa entre estos 2 procedimientos en términos del aumento de la longitud de la raíz. Debido a las diferencias en los resultados informados, no pudimos concluir qué procedimiento proporcionó el mejor resultado en términos de desarrollo radicular. (Jeeruphan T *et al.*, 2012; Alobaid AS *et al.*, 2014) El protocolo de revascularización ha sido cuestionado en cuanto a su eficacia de desinfección. Varios informes de casos mostraron casos fallidos con signos y síntomas de periodontitis apical causada por una

infección persistente del conducto radicular después de la revascularización como lo demostró Lin LM y cols (2014), al igual que Zizka R y su equipo de investigadores (2016). El examen histológico realizado por Lin LM en dientes revascularizados fallidos extraídos con restauración coronal intacta, exhibieron un área grande llena de restos necróticos y una biopelícula bacteriana gruesa. Estos casos fallidos se irrigaron con hipoclorito de sodio al 2.5% y EDTA al 17% y medicación intracanal con hidróxido de calcio. La apertura del tracto sinusal se detectó en todos los casos, esto destaca el insatisfactorio estado del protocolo de desinfección. (Lin LM *et al.*, 2014; Zizka R *et al.*, 2016) Sin embargo, el protocolo del tratamiento se ha revisado constantemente de acuerdo con la evidencia de los estudios más recientes. En 2016, la Asociación Americana de Endodoncistas recomendó el uso de hidróxido de calcio o una baja concentración de pasta antibiótica triple (0.1–1 mg / ml) como medicamento intracanal. (American Association of Endodontists, 2016) Al mismo tiempo Albuquerque y cols desarrollaron recientemente nanofibras de polímeros que contienen triantibióticos como una construcción de suministro de fármacos tubulares tridimensionales que proporciona bajas concentraciones de antibióticos y una liberación lenta del fármaco. (Albuquerque MTP *et al.*, 2016) En teoría, el potencial de desarrollo de la raíz de los dientes necróticos inmaduros está relacionado con la viabilidad de la vaina epitelial de Hertwig (HERS). Según Becerra P y cols la viabilidad de HERS está influenciada por la gravedad y la duración de la infección apical y la inflamación. En los casos fallidos es posible que la vaina epitelial de Hertwig haya sobrevivido al absceso apical crónico. La maduración de la raíz observada en presencia de infección crónica también fue reportada por Zizka y su equipo de trabajo. La coexistencia de una fuerte infiltración inflamatoria y la formación de tejido similar al cemento se demostró en un estudio histológico en dientes de perro realizado por Wang y cols. Se sugirió que la inflamación puede proporcionar factores para guiar la diferenciación de células madre, células progenitoras en cementoblastos. La evidencia actualizada ilustra que la revascularización resultó en reparar en lugar de regenerar según Diogenes A y cols. El tejido similar al cemento, el tejido con forma de hueso y el tejido conectivo (parecido al tejido periodontal) ocuparon el espacio del canal en lugar de la dentina y el tejido pulpar. El objetivo final debería ser "cómo lograr que se produzca la regeneración".

En el camino, los investigadores deberían aspirar a mejorar el protocolo de revascularización para proporcionar una desinfección confiable del conducto radicular y un mayor desarrollo predecible de la raíz. (Becerra P *et al.*, 2014; Wang X *et al.*, 2010; Zizka R *et al.*, 2016; Diogenes A *et al.*, 2016) Dicho esto, nos orienta a la elección de una técnica de apexificación con un tapón de MTA en nuestro caso clínico y no a la elección de una revascularización, ya que radiográficamente podemos observar que las paredes dentinarias no están completamente debilitadas y el desarrollo apical se encuentra en un estadio avanzado, realizar la revascularización en este caso no llegaría a cumplir los fines terapéuticos por lo que está indicada dicha técnica, como sería lograr mayor grado de desarrollo en el ápice radicular y obtener paredes dentinarias resistentes a la fractura. En estos casos, en donde la corona se ve muy afectada, tenemos que evaluar que restauración futura vamos a planificar, como puede ser la colocación de un perno, indistinto del material que sea y una corona, pero tenemos el soporte dentinario necesario en las paredes para soportar fuerzas de lateralidad, intrusión, rotacionales, etc. que ejercería una restauración protésica. No se justificaría esta técnica en elementos que presenten paredes delgadas expuesta a fracturas en donde interpretaríamos que la técnica adecuada sería una revascularización. Dejando de lado la técnica de revascularización volvemos a centrarnos en la apexificación con MTA, no obstante, el MTA no es el único material que se puede utilizar como barrera apical, por ende, el Biodentine aparecería como alternativa a la hora de hablar de apexificación, este material es un nuevo cemento bioactivo sustituto de dentina, presenta un tiempo de fraguado más corto de 12 minutos, en comparación con el de MTA, que es de 2 horas y 45 minutos. Este material está clínicamente indicado para el reemplazo permanente de dentina, recubrimiento pulpar directo e indirecto, pulpotomía, reparación de furca y perforaciones de la raíz, así como también está indicado en obturaciones retrógradas del extremo de la raíz y apexificación. Zanini y cols sugieren que Biodentine es un material bioactivo porque induce la diferenciación de células similares a odontoblastos y aumenta la proliferación y biomineralización de las células de la pulpa. Se ha demostrado que carece de citotoxicidad y puede estimular la formación de fibras de colágeno y fibroblastos. (Grech L *et al.*, 2013; Zanini M *et al.*, 2012; Nowicka A *et al.*, 2013; Tziafa C *et al.*, 2014) Muchos autores han demostrado la viabilidad de una línea celular

de fibroblastos en contacto con Biodentine y MTA. Corral Núñez y cols realizaron un examen mediante microscopía electrónica de barrido que reveló células adheridas a la mayor parte de la superficie de Biodentine después de 24 horas. Por otra parte, Zhou y cols mostraron que los fibroblastos gingivales humanos en contacto con Biodentine y MTA se unieron y se extendieron sobre la superficie del material a los 7 días de cultivo. Por lo tanto, Lee y cols sugieren el uso de Biodentine, así como también del MTA como materiales de relleno del extremo de la raíz, porque en contacto con las células madre mesenquimales inducen la diferenciación de osteoblastos. (Corral Núñez CM *et al.*, 2014; Lee BN *et al.*, 2014) Por consiguiente, Tziafas D y cols realizaron varios estudios subrayando la importancia de la combinación del microambiente biológico local específico y los niveles circulantes de calcio soluble y fosfato inorgánico para lograr la regeneración ósea, coincidiendo con los estudios realizados por Gandolfi y cols. (Tziafas D *et al.*, 2002; Gandolfi MG *et al.*, 2010) Este microambiente, en presencia de cementos de silicato de calcio, puede inducir a las células madre de la papila apical y los factores de señalización a la vía de diferenciación celular específica. (Lin NH *et al.*, 2009; Gandolfi MG *et al.*, 2011) Varios autores describen informes de casos de procedimientos de apexificación en dientes permanentes inmaduros con un tapón apical de Biodentine. El primer caso fue reportado por Nayak y Hasan (2014), quienes usaron Biodentine como barrera apical y una membrana de colágeno sintético para servir como matriz después de 1 mes de apósito de hidróxido de calcio como medicación intraconducto. (Nayak G *et al.*, 2014) En contra parte, Sinha y cols habían usado una pasta tri-antibiótica en el conducto radicular durante una semana antes de colocar un tapón apical de Biodentine. Un seguimiento de 12 meses con tomografía computarizada de haz cónico exhibió involución progresiva de la radiolucidez periapical, con evidencia de buena curación de los tejidos periapicales y ausencia de síntomas clínicos. (Sinha N *et al.*, 2014) Un procedimiento de apexificación en una sola visita de un diente con lesión traumática con Biodentine reveló que este cemento a base de calcio bioactivo y biocompatible puede regenerar los tejidos dentarios dañados y además representa una alternativa prometedora a la técnica de apexificación de múltiples visitas. (Bajwa NK *et al.*, 2015) En todos los informes de casos, el grosor del tapón apical era de 5 mm, y el canal se rellenó con gutapercha y sellador a base de resina. Las propiedades físicas de

Biodentine son importantes cuando se considera como material para restauraciones de coronas. Investigaciones recientes han demostrado que los dientes tratados con Biodentine no mostraron decoloración de la corona en recientes estudios que realizaron Camilleri J y Valles M junto a colaboradores. Este material es fácil de preparar y manejar, a su vez el tiempo requerido para el fraguado es más corto que otros cementos a base de silicato. Sin embargo, la elección del material como tapón apical en nuestro caso fue el MTA, ya que no presentan diferencias significativas con respecto al Biodentine. (Camilleri J *et al.*, 2015; Valles M *et al.*, 2013) En cuanto a obturación podemos decir que el diámetro apical en los dientes jóvenes es amplio, y la adaptación de un cono maestro debe hacerse con cuidado para evitar la extrusión de materiales de relleno que pueden ocurrir fácilmente durante la obturación. Con respecto a la técnica usada en este caso clínico, la condensación lateral, requiere de muchos conos accesorios; el cono principal debe colocarse de manera que no bloqueen el acceso al canal, el llenado con gutapercha caliente o el uso de técnicas de condensación en caliente se debe realizar con precaución para evitar la sobreobturación. En algunos casos, la fabricación de un cono maestro personalizado es favorable. Se coloca un cono anatomizado varios milímetros por debajo de nuestra longitud de trabajo; se ablandan dos o tres milímetros apicales del cono, con un solvente o una fuente de calor y se posiciona gradualmente dentro del conducto. El cono personalizado completo representa una impresión de la porción apical del canal que evita la extrusión del material de relleno durante la obturación. (Nuni E, 2016) Algunos autores compararon diferentes técnicas de obturación como es el caso de Luccy y cols que compararon la técnica de condensación lateral con el sistema Obtura II, los cuales no mostraron diferencias significativas en el sellado apical. (Luccy CT *et al.*, 1990) Otro estudio encontró que las técnicas de gutapercha con núcleo como Thermafil entre otras, dieron como resultado un mejor sellado apical que las técnicas de condensación lateral y vertical, a su vez todas las técnicas de condensación en caliente también demostraron ser más eficaces que la condensación lateral. Silver y cols informaron que los rellenos con el System B (técnica termoplastizada) contenían más del 90% de gutapercha. (Silver GK *et al.*, 1999) En otro estudio, Wu y su grupo de investigadores evaluaron el porcentaje de obturación en las regiones apical y media de los canales rellenos mediante el uso de técnicas de condensación de cono único,

lateral y vertical e informaron que este porcentaje era significativamente mayor en técnica lateral y vertical que con la técnica de cono único (sin condensación) Sin embargo, encontraron que el porcentaje de obturación era significativamente mayor en el grupo de condensación lateral que en el grupo de condensación vertical a 6 mm del ápice.(Wu MK *et al.*, 2000) En la literatura, las técnicas generalmente se han comparado en función de sus patrones de fuga. Beatty, Gencoglu, Dummer y colaboradores encontraron en diferentes estudios que el uso de la técnica Thermafil resultó en menos fugas que la técnica de condensación lateral. Pommel y Camps investigaron la fuga apical de las técnicas de cono único, condensación lateral, condensación vertical, Thermafil y System B mediante el uso de un sistema de filtración de fluido, tomando mediciones a las 24 horas y 1 mes. Encontraron que la técnica de cono único produjo la mayor fuga apical en 24 horas. Indicaron que este resultado era atribuible al mayor volumen de sellador requerido para esta técnica. Después de 1 mes, descubrieron que las técnicas Thermafil, System B y de condensación vertical producían menos fugas que las otras 2 técnicas. (Beatty RG *et al.*, 1989; Gencoglu N *et al.*, 1993; Dummer PMH *et al.*, 1994; Pommel L *et al.*, 2001) La técnica o sistema de obturación que se emplee dependerá de los conocimientos, destreza y recursos disponibles, teniendo en cuenta las características anatómicas a la que se enfrente con el objetivo de conseguir una obturación lo más tridimensionalmente posible. En situaciones adversas como reabsorciones radiculares internas, conductos muy amplios o conductos en “C”, se recomienda la utilización de gutapercha termoplástica o termocompactada ya que presenta un sellado más homogéneo obteniendo mejores resultados en estos casos. Por ende, el costo elevado de la mayoría de los sistemas que utilizan gutapercha termoplástica dificulta su utilización en la práctica diaria endodóntica. La hibridación de las diferentes técnicas y sistemas es una alternativa que permite obtener un sellado lo más homogéneo posible de acuerdo a las condiciones anatómicas. No hay ninguna preferencia de autores en base a la obturación en casos de apexificación, en nuestro caso realizamos una técnica de cono anatomizado, obteniéndolo a través de la combinación de varios conos de gutapercha de gran calibre, uniéndolos por medio de una fuente de calor sobre dos losetas de vidrio, luego realizamos una impresión apical del conducto sumergiendo 3 mm de la porción apical del cono en Xilol por 2 segundos, una vez realizado esto

preparamos cemento sellador con buena capacidad de escurrimiento en este caso fue de elección Sealapex (Keer®) depositamos el cemento dentro del conducto con una lima de gran calibre, combinando este procedimiento con condensación lateral, en la que posteriormente seccionamos los conos con una fuente de calor a nivel cameral, y realizamos compactación vertical, verificamos radiográficamente obteniendo buenos resultados y finalizamos con una obturación coronal de ionómero vítreo.

CONCLUSIÓN

Las técnicas de apexificación en elementos con rizogénesis incompleta con presencia o no de procesos periapicales crónicos presentan un gran desafío para el endodoncista. Las injurias producidas en dichos elementos impiden el crecimiento y desarrollo radicular fisiológico, obteniendo como resultados paredes debilitadas con exposición a fracturas y/o apices abiertos. Es de vital importancia el diagnóstico clínico y radiográfico para evaluar la técnica a emplear en cada caso. Estudios recientes demostraron que en elementos que presenten poco desarrollo radicular, con paredes dentinarias debilitadas, el tratamiento de elección sería una revascularización, por otro lado, en los casos donde nuestras paredes dentinarias estén desarrolladas pero el cierre apical este deficiente, el tratamiento a realizar sería un tapón de un MTA. Sin embargo no es el único material que puede ser usado en la creación de una barrera apical, hace algunas años se introdujo al mercado Biodentine, un silicato tricálcico que pretende tener similares características, la literatura no mostró diferencias con respecto al material a usar en dicha técnica, confirmando la alta biocompatibilidad y capacidad de sellado de estos materiales, fomentando una respuesta de curación óptima observado histológicamente con la formación de nuevo cemento en el área periradicular y una baja respuesta inflamatoria. En nuestro caso clínico la dificultad se presentó en la creación de una barrera apical sin extravasación del material utilizado, ya que podría presentar reacciones inflamatorias. Los pacientes deben saber que son técnicas que no presentan el 100% del éxito clínico y radiográfico y necesitaran de su colaboración para emplear los seguimientos necesarios hasta obtener los resultados deseados.

BIBLIOGRAFIA

Abbott PV. Apexification with calcium hydroxide: When should the dressing be changed? The case for regular dressing changes. *AustEndod J* 1998; 24:27–32.

Al Ansary MA, Day PF, Duggal MS, Brunton PA. Interventions for treating traumatized necrotic immature permanent anterior teeth: Inducing a calcific barrier and roots strengthening. *Dent Traumatol* 2009; 5:367–79.

Albuquerque MTP, Nagata JY, Diogenes AR, et al. Clinical perspective of electrospun nanofibers as a drug delivery strategy for regenerative endodontics. *Curr Oral Health Rep* 2016;3:209–20.

Alobaid AS, Cortes LM, Lo J, et al. Radiographic and clinical outcomes of the treatment of immature permanent teeth by revascularization or apexification: a pilot retrospective cohort study. *J Endod* 2014;40:1063–70.

Alventosa Martín JA. Manejo del diente inmaduro. *Endodoncia* 1999; 17(4): 199-215.

Andreasen JO, Farik B, Munksgaard EC. Long-term calcium hydroxide as a root canal dressing may increase risk of root fracture. *Dent Traumatol* 2002; 18:134– 7.

Andreasen JO, Bakland LK. Pulp regeneration after non infected and infected necrosis, what type of tissue do we want? A review *Dent Traumatol* 2012; 28:13– 8.

American Association of Endodontists. AAE Clinical Considerations for a Regenerative Procedure. 2016. Available at: https://www.aae.org/uploadedfiles/publications_and_research/research/currentregenerativeendodonticconsiderations.pdf. Accessed July 27, 2016.

Bajwa NK, Jingarwar MM, Pathak A. Single visit apexification procedure of a traumatically injured tooth with a novel bioinductive material (Biodentine). *Int J Clin. Pediatry Dent* 2015; 8: 58–61.

Bakland LK. Management of traumatically injured pulps in immature teeth using MTA. *J Calif Dent Ass* 2000; 28(11): 855-8.

Bakland LK, Andreasen JO. Will mineral trioxide aggregate replace calcium hydroxide in treating pulpal and periodontal healing complications subsequent to dental trauma? a review. *Dent Traumatol* 2012;28:25–32.

Bansal R, Bansal R. Regenerative endodontics: A state of the art. *Indian J Dent Res.* 2011 Feb;22(1):122-131.

Beatty RG, Baker PS, Haddix J, Hart F. The efficacy of four root canal obturation techniques in preventing apical dye penetration. *J Am Dent Assoc* 1989;119:633-7.

- Becerra P, Ricucci D, Loghin S, et al. Histologic study of a human immature permanent premolar with chronic apical abscess after revascularization/revitalization. *J Endod* 2014; 40: 133–9.
- Berastegui Jimeno EM. Actualización sobre el Proroot-MTA en el año 2002. *Endodoncia* 2003; 21(1): 36-49.
- Berastegui Jimeno EM, Ballester Palacios MI. Tratamiento de apicoformación con Proroot MTA. *Endodoncia* 2003; 21(1): 7-12.
- Berkhoff JA, Chen PB, Teixeira FB, Diogenes A. Evaluation of triple antibiotic paste removal by different irrigation procedures. *J Endod*. 2014;40:1172–7.
- Bernabé PFE, Holland R. Cirurgia paraendodôntica: como praticá-la com embasamento científico. In: Estrela C. editores. *Ciência endodôntica*. São Paulo: Artes médicas; 2004, p. 657-797.
- Bernabe PFE, Holland R. O emprego do MTA na cirurgia paraendodôntica. *Endonews* 1999; 2(5): 2-7.
- Bezgin T, Sönmez H. Review of current concepts of revascularization/ revitalization. *Dent Traumatol*. 2015;31:267–73.
- Bramante CM, Bortoluzzi EA, Juarez Broon N. Agregado trióxido mineral (MTA) como plug para la obturación de conductos radiculares: descripción de la técnica y caso clínico. *Endodoncia* 2004; 22(3): 155-61.
- Bramante CM, et al. Acidentes e complicações no tratamento endodôntico: soluções clínicas. São Paulo: Editora Santos; 2003.
- Broon NJ, Benítez-Cabrera JG. Apicogénesis, apicoformación y maturogénesis: conceptos y técnica. (Spanish). *Medicina Oral* (16656024). 2006 Jul;8(3):129-138.
- Camilleri J, Sorrentino F, Damidot D. Investigation of the hydration and bioactivity of radiopacified tricalcium silicate cement, Biodentine and MTA Angelus. *Dent Mater* 2013; 29: 580–93.
- Camp JH, Barrett EJ, Pulver F. Pediatric endodontics: endodontic treatment in young permanent and temporary dentition. In: Cohen S, Burns RC. editors. *Pulp pathways*. 8th ed. Philadelphia: Elsevier Science; 2002, p. 798-846 hydroxide or Med Oral Pathol Oral Radiol *Endod* 2011; 112: 36–42 .
- Chosac A, Sela J, Cleaton-Jones P. A histological and quantitative histomorphometric study of apexification of nonvital permanent incisors of vervet monkeys after repeated root filling with a calcium hydroxide paste. *Endod Dent Traumatol* 1997; 13: 2117.
- Citrome GP, Kaminski EJ, Heuer MA. A comparative study of tooth apexification in the dog. *J Endod* 1979; 5(10): 290-7.

Consolaro A. O mecanismo de ocorrência das reabsorções dentárias inflamatórias. In: Reabsorções dentárias. Maringá (SP): Dental Press; 2002, p. 51-68.

Corral Nuñez CM, Bosomworth HJ, Field C, et al. Biodentine and mineral trioxide aggregate induce similar cellular responses in a fibroblast cell line. *J Endod* 2014; 40: 406–11.

Cvek M, Hollender L, Nord CE. Treatment of nonvital permanent incisors with calcium hydroxide. VI A clinical, microbiological and radiological evaluation of treatment in one sitting of teeth with mature and immature roots. *Odontol Revy* 1976; 27: 93-108.

Cvek M. Prognosis of luxated non-vital maxillary incisors treated with calcium hydroxide and filled with gutta-percha. A retrospective clinical study. *Endod Dent Traumatol* 1992; 8: 4555.

Da Silva LAB, Nelson-Filho P, da Silva RAB, Flores DSH, Heilborn C, Johnson JD, et al. Revascularization and periapical repair after endodontic treatment using apical negative pressure irrigation versus conventional irrigation plus triantibiotic intracanal dressing in dogs' teeth with apical periodontitis. *Oral Surg Oral Med Oral Pathol Oral Radiol Endod.* 2010;109:779–87.

Diogenes A, Ruparel NB, Shiloah Y, et al. Regenerative endodontics: a way forward. *J Am Dent Assoc* 2016;147:372–80.

Dummer PMH, Lyle L, Kennedy JK. A laboratory study of root fillings in teeth obturated by lateral condensation of gutta-percha or Thermafil obturator. *Int Endod J* 1994;27:32-8.

El-Meligy OA, Avery DR. Comparison of apexification with mineral trioxide aggregate and calcium hydroxide. *Pediatr Dent* 2006; 28: 248–53 .

Erdogan G. The treatment of nonvital immature teeth with calcium hydroxide-sterile water paste: Two case reports. *Quintessence Int* 1997; 2 (10): 681-6.

Fava LR, Saunders WP. Calcium hydroxide pastes: classification and clinical indications. *Int Endod J.* 1999 Ago;32(4):257-282.

Felippe WT, Felippe MCS, Rocha MJC. The effect of mineral trioxide aggregate on the apexification and periapical healing of teeth with incomplete root formation. *Int Endod J* 2006; 39(1): 2–9.

Frank AL. Therapy for the divergent pulpless tooth by continued apical formation. *J Am Dent Assoc* 1966; 72: 87-93.

Friend LA. The treatment of immature teeth with non-vital pulps. *J Brit* 1967; 1(2): 28-33.

Galler KM. Clinical procedures for revitalization: current knowledge and considerations. *Int Endod J.* 2016;49:926–36.

Gandolfi MG, Shah SN, Feng R, et al. Biomimetic calcium-silicate cements support differentiation of human orofacial mesenchymal stem cells. *J Endod* 2011;37:1102–8.

Gandolfi MG, Ciapetti G, Taddei P, et al. Apatite formation on bioactive calcium silicate cements for dentistry affects surface topography and human marrow stromal cells proliferation. *Dent Mater* 2010;26:974–92.

- Gencoglu N, Samani S, Gu'nday M. Dentinal wall adaptation of thermoplasticized gutta-percha in the absence or presence of smear layer. *J Endod* 1993;19:558-62.
- Ghose LJ, Baghdady VS, Hikmat BIN. Apexification of immature apices of pulpless permanent anterior teeth with calcium hydroxide. *J Endod* 1987; 13: 285-90.
- Gilhooly RM, Hayes SJ, Bryant ST, Dummer PM: Comparison of lateral condensation and thermomechanically compacted warm alpha-phase gutta-percha with a single cone for obturating curved root canals, *Oral Surg Oral Med Oral Pathol Oral Radiol Endod* 91:89, 2001.
- Grech L, Mallia B, Camilleri J. Characterization of set intermediate restorative material, biodentine, bioaggregate and a prototype calcium silicate cement for use as root-end filling materials. *Int Endod J* 2013;46:632-41.
- Hargreaves KM, Diogenes A, Teixeira FB. Treatment options: biological basis of regenerative endodontic procedures. *J Endod*. 2013;39:S30-43.
- Hayashi M, Shimizu A, Ebisu S. MTA for obturation of mandibular central incisors with open apices: case report. *J Endod* 2004; 30(2): 120-2.
- Holland GR. Periapical response to apical plugs of dentin and calcium hydroxide in ferret canines. *J Endod* 1984;10:71-4.
- Hoshino E, Kurihara-Ando N, Sato I, Uematsu H, Sato M, Kota K, et al. In-vitro antibacterial susceptibility of bacteria taken from infected root dentine to a mixture of ciprofloxacin, metronidazole and minocycline. *Int Endod J*. 1996;29:125-30.
- Ingle JI, Bakland LK. *Endodontia*. Maryland: McGraw-Hill Interamericana; 1994.
- Jeeruphan T, Jantarat J, Yanpiset K, et al. Mahidol study 1: comparison of radiographic and survival outcomes of immature teeth treated with either regenerative endodontic or apexification methods: a retrospective study. *J Endod* 2012;38:1330-6.
- Klein SH, Levy BA. Histologic evaluation of induced apical closure of a human pulpless tooth. *Oral Surg Oral Med Oral Pathol* 1974; 38: 954-9.
- Kleir DJ, Barr ES. A study of endodontically apexified teeth. *Endod Dent Traumatol* 1991; 7(3): 112-7.
- Koenigs JF, Heller LA, Brilliant JD, Melfi RC, Driskell TD. Induced apical closure of permanent teeth in adult primates using a resorbable form of tricalcium phosphate ceramic. *J Endod* 1975; 1(3): 102-6.
- Kontakiotis EG, Filippatos CG, Agrafioti A. Levels of evidence for the outcome of regenerative endodontic therapy. *J Endod*. 2014;40:1045-53.
- Kumar GA, Anusha T. Single visit apexification with mineral trioxide aggregate. *Annals & Essences of Dentistry*. 2010 Jul 13;2(3):106-109.
- Laurent P, Camps J, De M eo M, et al. Induction of specific cell responses to a Ca (3) SiO (5) -based posterior restorative material. *Dent Mater* 2008; 24: 1486-94.

- Laurent P, Camps J, About I. Biodentine™ induces TGF- β 1 release from human pulp cells and early dental pulp mineralization. *Int Endod J* 2012; 45: 439–48.
- Lee BN, Lee KN, Koh JT, et al. Effects of 3 endodontic bioactive cements on osteogenic differentiation in mesenchymal stem cells. *J Endod* 2014;40:1217–22.
- Lee SJ, Monsef M, Torabinejad M. Sealing ability of a mineral trioxide aggregate for repair of lateral root perforations. *J Endod* 1993;19:541–4.
- Lenherr P, Allgayer N, Weiger R, Filippi A, Attin T, Krastl G. Tooth discoloration induced by endodontic materials: a laboratory study. *Int Endod J*. 2012;45:942–9.
- Leonardo MR, Leal JM, Esberard RM. Tratamento de canais radiculares de dentes com rizogênese incompleta – estudo clínico e radiográfico. *Ars Cvrandi em Odontologia* 197
- Leonardo MR, Leal JM. Endodontia tratamento de canais radiculares. 3ª ed. São Paulo: Panamericana; 1998.
- Leonardo MR. Endodontia: Tratamento de canais radiculares, principios técnicos e biológicos. São Paulo: Artes Médicas; 2005.
- Leonardo MR, Silva LAB, Utrilla LS, Leonardo RT, Consolaro A. Effect of intracanal dressings on repair and apical bridging of teeth with incomplete root formation. *Endod Dent Traumatol* 1993; 9(1): 25-30.
- Lin NH, Gronthos S, Bartold PM. Stem cells and future periodontal regeneration. *Periodontol* 2000 2009; 51: 239–51 .
- Lin LM, Shimizu E, Gibbs JL, et al. Histologic and histobacteriologic observations of failed revascularization/revitalization therapy: a case report. *J Endod* 2014;40:291–5.
- Luccy CT, Weller RN, Kulild JC. An evaluation of the apical seal produced by lateral and warm lateral condensation techniques. *J Endodon* 1990;16:170–2.
- Mackie IC, Bentley EM, Worthington HV. The closure of open apices in non-vital immature teeth. *Br Dent J* 1988; 165: 16973.
- Mackie IC, Hill FJ, Worthington HV. Comparison of two calcium hydroxide pastes used for endodontic treatment of non-vital immature incisor teeth. *Endod Dent Traumatol* 1994; 10(2): 88-90.
- Marí-Beffa M, Segura-Egea JJ, Díaz-Cuenca A. Regenerative Endodontic Procedures: A Perspective from Stem Cell Niche Biology. *J Endod*. 2017;43:52–62.
- Martin DE, De Almeida JFA, Henry MA, Khaing ZZ, Schmidt CE, Teixeira FB, et al. Concentration-dependent effect of sodium hypochlorite on stem cells of apical papilla survival and differentiation. *J Endod*. 2014;40:51–5.
- Mendoza Mendoza A, Reina Solano E, Luque F. Cierre apical mediante agregado de trióxido mineral (MTA). *Endodoncia* 2002; 20(1): 28-38.

- Mente J, Hage N, Pfefferle T, Koch MJ, Dreyhayupt J, Staehle HJ, et al. Mineral Trioxide Aggregate apical plugs in teeth With open apical foramina: A retrospective analysis of treatment outcome. *J Endod* 2009; 35:1354–8.
- Meschi N, Hilkens P, Lambrichts I, Van den Eynde K, Mavridou A, Strijbos O, et al. Regenerative endodontic procedure of an infected immature permanent human tooth: an immunohistological study. *Clin Oral Investig*. 2016;20:807–14.
- Miñana Gomez M. Utilización del agregado de trióxido mineral (MTA) como barrera apical en dientes con el ápice abierto. *Endodoncia* 2000; 18(3): 131-9.
- Mondragon Espinoza JD. *Endodoncia*. México: Interamericana; 1995.
- Morse DR, O'Larnic J, Yesilsoy C. Apexificación: revisión de la literatura. *Quitessence* (Ed. Esp.) 1991; 4 (5): 305-14.
- Nayak G, Hasan MF. Biodentine: a novel dentinal substitute for single visit apexification. *Restor Dent Endod* 2014;39:120–5.
- Nguyen, N. T.: «Obturación del sistema de conductos radiculares»). En: Cohen, S., y Burns, R. C. (eds.): ((Los caminos de la pulpa)), pp. 135-187, Ed. Interamericana, Buenos Aires, 1982.
- Nolla C. The development of permanent teeth. *J Dent Child* 1960; 27(4): 254-6.
- Nowicka A, Lipski M, Parafiniuk M, et al. Response of human dental pulp capped with biodentine and mineral trioxide aggregate. *J Endod* 2013; 39: 743–7.
- Nuni E. Pulp therapy for the young permanent dentition. In: Fuks AB, Peretz B, eds. *Pediatric Endodontics*. Switzerland: Springer International Publishing AG; 2016:117–148.
- Opacíc -Galíc V, Petrović V, Zivković S, et al. New nanostructural biomaterials based on active silicate systems and hydroxyapatite: characterization and genotoxicity in human peripheral blood lymphocytes. *Int Endod J* 2013; 46: 506–16.
- Orban BJ. *Oral histology and embriology*. 4^a ed. St. Louis: Mosby; 1957.
- Palo RM, Mohito AFB, Valera MC. Tratamiento endodóntico de dientes com necrose pulpar de etiologia desconhecida e ápice incompleto: casos clínicos. *JBE* 2001; 2(5): 1614.
- Parirokh M, Torabinejad M. Mineral trioxide aggregate: a comprehensive literature review — part III: clinical applications, drawbacks, and mechanism of action. *J Endod* 2010; 36: 400–13.
- Perard M, Le Clerc J, Meary F, et al. Spheroid model study comparing the biocompatibility of Biodentine and MTA. *J Mater Sci Mater Med* 2013; 24: 1527–34.
- Petrino JA, Boda KK, Shambarger S, Bowles WR, McClanahan SB. Challenges in regenerative endodontics: a case series. *J Endod*. 2010;36:536–41.
- Pommel L, Camps J. In vitro apical leakage of System B compared with other filling techniques. *J Endod* 2001;27:449-51.

Pradhan DP, Chawla HS, Gauba K, et al. Comparative evaluation of endodontic management of teeth with unformed apices with mineral trioxide aggregate and calcium hydroxide. *J Dent Child (Chic)* 2006;73:79–85.

Rafter M. Apexification: a review. *Dent Traumatol* 2005; 21(1): 1-8.

Rocamora M, Teixido M, Roig M. Obturación apical por vía ortograde con MTA en un diente con ápice abierto. *Endodoncia* 2001; 19(1): 17-20.

Rodríguez-Benítez S, Stambolsky C, Gutiérrez-Pérez JL, Torres-Lagares D, Segura-Egea JJ. Pulp Revascularization of Immature Dog Teeth with Apical Periodontitis Using Triantibiotic Paste and Platelet-rich Plasma: A Radiographic Study. *J Endod.* 2015;41:1299–304.

Rodríguez-Benítez S, Stambolsky Guelfand C, Martín-Jiménez M, Segura-Egea J-J. Root canal disinfection of immature dog teeth with apical periodontitis: Comparison of three different protocols. *J Clin Exp Dent.* 2014;6:e357-63.

Ruparel NB, Teixeira FB, Ferraz CCR, Diogenes A. Direct effect of intracanal medicaments on survival of stem cells of the apical papilla. *J Endod.* 2012;38:1372–5.

Sada A, Silva LAB. Pulpotomia. En: Leonardo MR. editores. *Endodoncia, tratamento de canais radiculares: principios técnicos e biológicos.* São Paulo: Artes Médicas; 2005, p. 48-66.

Sarris S, Tahmassebi JF, Duggal MS, Cross IA. A clinical evaluation of mineral trioxide aggregate for root-end closure of non-vital immature permanent incisors in children-a pilot study. *Dent Traumatol.* 2008 Feb;24(1):79-85.

Schilder H: Filling root canals in three dimensions, *Dent Clin North Am* Nov:723, 1967.

Seltzer S. The root apex. In: Seltzer S, Krasner P, eds. *Endodontology: Biologic Considerations in Endodontic Procedures.* Malvern, PA: Lea & Febiger; 1988: 1–30 .

Shabahang S. Treatment options: apexogenesis and apexification. *Pediatr Dent* 2013; 35: 125-8.

Shabahang S, Torabinejad M, Boyne PP, et al. A comparative study of root-end induction using osteogenic protein-1, calcium hydroxide, and mineral trioxide aggregate in dogs. *J Endod* 1999;24:1–5.

Shah N, Logani A, Bhaskar U, et al. Efficacy of revascularization to induces apexification / apexogenesis in infected, non vital and immature teeth: a pilot clinical study. *J Endod* 2008; 34: 919–25.

Sheehy EC, Roberts GJ. Use of calcium hydroxide for apical barrier formation and healing in non-vital immature permanent teeth: A review. *Br Dent J* 1997; 183:241–6.

Silver GK, Love RM, Purton DG. Comparison of two vertical condensation obturation techniques. *IntEndodJ* 1999;32:287-95.

Sinha N, Singh B, Patil S. Cone beam-computed topographic evaluation of a central incisor with an open apex and a failed root canal treatment using one-step apexification with Biodentine™: a case report. *J Conserv Dent* 2014;17:285–9.

Soares I. *Endodoncia: técnica y fundamentos*. 2nd ed. Buenos Aires ;Madrid: Editorial Médica Panamericana; 2005.

Stambolsky C, Rodríguez-Benítez S, Gutiérrez-Pérez JL, Torres-Lagares D, Martín-González J, Segura-Egea JJ. Histologic characterization of regenerated tissues after pulp revascularization of immature dog teeth with apical periodontitis using tri-antibiotic paste and platelet-rich plasma. *Arch Oral Biol*. 2016;71:122–8

Stewart DJ. Root canal therapy in incisor teeth with open apices. *Brit Dent J* 1963; 114(7): 249-54.

Stormeer K, Jacobsen I. *Hvor funksjonsdyktige blir rotfylte unge permanente incisiver?* Nordisk forening for pedodonti. Bergen. Noruega: Arsmote, 1988.

Sweatman TL, Baumgartner JC, Sakaguchi RL: Radicular temperatures associated with thermoplasticized guttapercha, *J Endod* 27:512, 2001.

Tittle KW, Farley J, Linkhardt T, Torbinejad M. Apical closure induction using bone growth factors and mineral trioxide aggregate. *J Endod* 1996; 22(4): 198.

Torabinejad M, Chivian N. Clinical applications of mineral trioxide aggregate. *J Endod* 1999; 25(3): 197-205.

Torabinejad M, Parirokh M. Mineral trioxide aggregate: a comprehensive literature review—part II: leakage and biocompatibility investigations. *J Endod* 2010;36:190–202 .

Torneck CD, Smith JS, Grindall P. Biologic effects of endodontic procedures on developing incisor teeth III. Effect of debridement and disinfection procedures in the treatment of experimentally induced pulp and periapical disease. *Oral Surg Oral Med Oral Pathol* 1973; 35(3): 532-40.

Tziafas D, Pantelidou O, Alvanou A, et al. The dentinogenic effect of mineral trioxide aggregate (MTA) in short-term capping experiments. *Int Endod J* 2002;35:245–54.

Tziafa C, Koliniotou-Koumpia E, Papadimitriou S, Tziafas D. Dentinogenic responses after direct pulp capping of miniature swine teeth with Biodentine. *J Endod* 2014; 40: 1967–71.

Valles M, Mercadé M, Duran-Sindreu F, et al. Influence of light and oxygen on the color stability of five calcium silicate-based materials. *J Endod* 2013; 39: 525–8.

Wang X, Thibodeau B, Trope M, Lin LM, Huang GT-J. Histologic characterization of regenerated tissues in canal space after the revitalization/revascularization procedure of immature dog teeth with apical periodontitis. *J Endod*. 2010;36:56–63.

Weisleder R, Benitez CR. Maturogenesis: is it a new concept. *J Endod* 2003; 29(11): 776-8.

Witherspoon DE, Ham K. One-visit apexification: technique for inducing root-end barrier formation in apical closures. *Pract Proced Aesthet Dent* 2001; 13(6): 455-60.

Wu MK, Özçok AR, Wesselink PR. Sealing distribution in root canals obturated by three techniques. *Int Endod J* 2000;33:340-5.

Wu MK, van der Sluis LW, Wesselink PR: A preliminary study of the percentage of gutta-percha-filled area in the apical canal filled with vertically compacted warm guttapercha, *Int Endod J* 35:527, 2002.

Yates JA. Barrier formation time in non-vital teeth with open apices. *Int Endodon J* 1988; 21: 313-9.

Yousef Saad A. Calcium hydroxide and apexogenesis. *Oral Surg* 1988; 66 (4): 499-501.

Zanini M, Sautier JM, Berdal A, et al. Biodentine induces immortalized murine pulp cell differentiation into odontoblast-like cells and stimulates biomineralization. *J Endod* 2012; 38: 1220–6.

Zhou HM, Shen Y, Wang ZJ, et al. In vitro cytotoxicity evaluation of a novel root repair material. *J Endod* 2013; 39: 478–83.

Zizka R, Buchta T, Voborna I, et al. Root maturation in teeth treated by unsuccessful revitalization: 2 case reports. *J Endod* 2016;42:724–9.