

## Actualización

# Fonoaudiología y Odontología en el uso de Cefalometría como herramienta en el diagnóstico de la disfunción velofaríngea

## *Speech therapy and Dentistry in the use of Cephalometry as a tool in the diagnosis of velopharyngeal dysfunction*

AUTORAS

### **DRA. MARÍA ALICIA DENEGRI**

JTP Cátedra de Cirugía Bucomaxilofacial, Facultad de Odontología Universidad Nacional de Cuyo. Docente de la Carrera de especialización en Ortodoncia y Ortopedia Dentofacial. Facultad de Odontología Universidad Nacional de Cuyo. Dra. en Fonoaudiología. Fonoaudióloga del Programa de Prevención y Tratamiento de Malformaciones Craneofaciales. Ministerio de Salud. Mendoza, Argentina. Email: [maalide@yahoo.com.ar](mailto:maalide@yahoo.com.ar)

### **PHD JENIFFER DE CÁSSIA RILLO DUTKA**

Docente del Departamento de Fonoaudiología de la Facultad de Odontología de Bauru y del Programa de Pós-graduación en Ciencias de la Rehabilitación del Hospital de Rehabilitación de Anomalías Craniofaciales, Universidad de São Paulo, Campus Bauru, Brasil. PhD en Fonoaudiología.

### **ESP. PATRICIA GODOY**

Odontóloga. Docente de la Cátedra de Cirugía Bucomaxilofacial. Facultad de Odontología Universidad Nacional de Cuyo. Odontóloga. Especializada en Cirugía Bucomaxilofacial. Odontóloga del Servicio de Cirugía Bucomaxilofacial del Hospital Lagomaggiore. Mendoza Argentina.

### **ESP. MARÍA LAURA FERNÁNDEZ SALTO**

Odontóloga. Especialista en Ortodoncia y Ortopedia Dentofacial. Docente de la Carrera de Especialización en Ortodoncia y Ortopedia Dentofacial. Facultad de Odontología Universidad Nacional de Cuyo. Odontóloga-Ortodoncista del Programa de Prevención y Tratamiento de Malformaciones Craneofaciales. Ministerio de Salud. Mendoza, Argentina.

### **RESUMEN**

Los análisis de cefalometría ofrecen información sobre las estructuras de la cabeza, que posibilitan un mejor entendimiento del desarrollo de las funciones orales. Las áreas de intervención odontológica y fonoaudiológica, son específicamente las más beneficiadas por los datos normativos obtenidos por la cefalometría, que optimiza el manejo de alteraciones de funciones como la respiración, succión, masticación, deglución y habla.

Con respecto al habla, es posible un mejor entendimiento sobre el esfínter velofaríngeo, mediante el estudio de las medidas obtenidas por la cefalometría, particularmente, la extensión del velo del paladar (EXT), el espesor del

### **ABSTRACT**

*Cephalometric analysis offers information of the head structures, which allow a better understanding of the development of oral functions.*

*Odontology and speech pathology are the areas of intervention specifically most benefited by the normative data obtained by cephalometry, which optimizes the management of alterations of structures and the relationship with functions, such as breathing, sucking, chewing, swallowing and speaking. Regarding to speech, a better understanding of the velopharyngeal sphincter is possible, by studying the measurements obtained by cephalometry, particularly velar length (VL), velar width*

## Fonoaudiología y Odontología en el uso de Cefalometría como herramienta en el diagnóstico de la disfunción velofaríngea

Dra. María Alicia Denegri; Phd Jeniffer De Cássia Rillo Dutka; Esp. Patricia Godoy; Esp. María Laura Fernández Salto.

velo del paladar (ESP) y la profundidad de la nasofaringe (PNF). Esas medidas pueden ser calculadas usando tanto una imagen congelada de la velofaringe en reposo, obtenida durante videofluoroscopia (disponible apenas para pacientes con DVF), como usando la teleradiografía (obtenida para lineamiento del tratamiento ortodóncico). En el abordaje de las anomalías craneofaciales, las medidas cefalométricas de EXT, ESP y PNF son una importante herramienta para el mejor conocimiento del desarrollo facial, de las estructuras velofaríngeas, de los espacios faríngeos y del manejo de la disfunción velofaríngea (DVF). Dicho conocimiento permite realizar mejores diagnósticos y facilita la planificación del tratamiento, tanto en la clínica como en la investigación.

Palabras claves: anomalías craneofaciales, disfunción velofaríngea, fonología, cefalometría, diagnóstico, nasofaringe.

*(VW), depth of the nasopharynx (DN). These measurements can be calculated using both a frozen image of the resting velopharynx, obtained during videofluoroscopy (available only for patients with DVF), and using cephalometric radiographs (obtained for orthodontic treatment). In the approach to craniofacial anomalies, cephalometric measurements VL, VW and DN are an important tool for a better understanding of facial development, velopharyngeal structures, pharyngeal spaces and the management of velopharyngeal dysfunction (DVF). This knowledge allows a better diagnoses and facilitates treatment planning, both in the clinical and research.*

*Keywords: craniofacial anomalies, velopharyngeal dysfunction, speech therapy, cephalometry, diagnosis, nasopharynx.*

## INTRODUCCIÓN

El sistema estomatognático está compuesto por estructuras estáticas (arcos osteodentarios, maxila, mandíbula, articulación temporo-mandibular, huesos del cráneo e hioides) y estructuras dinámicas (unidades neuromusculares, músculos masticatorios, músculos del complejo velar, músculos supra e infra hioideos, cervicales, faciales y linguales). Las funciones en las que participan estas estructuras son la respiración, succión, masticación, deglución y el habla.

De manera que, el conocimiento del desarrollo de las estructuras óseas y de los tejidos involucrados en el funcionamiento de la región oral, nasal y faríngea, es fundamental para el diagnóstico y tratamiento de las alteraciones anatómicas y funcionales que ahí suceden.

La velofaringe es un espacio identificado con las funciones orales, que tiene como límites anatómicos el velo (paladar blando), la pared posterior de la faringe y las paredes faríngeas lateral

derecha e izquierda. Estas estructuras, cuando entran en acción normal, pueden cerrar el esfínter velofaríngeo separando la nariz de la boca (1). La alteración en el funcionamiento velofaríngeo, durante las funciones orales, se describe como disfunción velofaríngea (DVF), la cual determina consecuencias muy características particularmente para el habla.

En la población con fisura palatina, la DVF puede ocurrir en alrededor del 30% de los pacientes después de la corrección quirúrgica primaria (2). Por lo tanto, la palatoplastia primaria, es determinante para establecer una buena función del esfínter velofaríngeo, asegurando la posibilidad de cierre de esta válvula dinámica y estableciendo una correcta separación entre cavidad nasal y oral durante la producción del habla (3,4). Durante la acción de hablar, el velo se eleva, las paredes laterales se acercan a la línea media y la pared posterior va hacia adelante, ocasionando el cierre velofaríngeo durante los sonidos orales (5). Durante el

reposo, el esfínter permanece abierto para permitir la respiración nasal.

La reparación quirúrgica primaria en fisuras, no siempre trae como resultado el restablecimiento de la función normal del esfínter velofaríngeo (3,4). El resultado desfavorable de la cirugía, determina hipernasalidad y escape de aire nasal durante la producción del habla.

La disfunción velofaríngea, descrita en la literatura, (1) describe un funcionamiento inadecuado de las estructuras velofaríngeas, que puede estar relacionado a un problema anatómico estructural como es el paladar blando corto o nasofaringe profunda (insuficiencia), un problema de control neuro-sensorio-motor como parálisis de velo (incompetencia); o un error del aprendizaje del funcionamiento velofaríngeo para el habla, establecido desde del inicio del desarrollo del lenguaje (velofaringe hipodinámica).

A pesar de los avances en las técnicas quirúrgicas, la literatura consultada indica que la presencia de disfunción

## Fonoaudiología y Odontología en el uso de Cefalometría como herramienta en el diagnóstico de la disfunción velofaríngea

Dra. María Alicia Denegri; Phd Jeniffer De Cássia Rillo Dutka; Esp. Patricia Godoy; Esp. María Laura Fernández Salto.

velofaríngea posterior a palatoplastia primaria en pacientes con fisura orofacial, puede variar entre el 5% y el 40% de los afectados (6, 7, 2). Por esta razón, se necesita un diagnóstico adecuado para distinguir si la etiología de la disfunción es incompetencia, insuficiencia, error de aprendizaje del funcionamiento velofaríngeo para habla, o una combinación de etiologías. Debido a la complejidad del funcionamiento del esfínter velofaríngeo, y por consiguiente el tratamiento de la DVF, es indispensable una rigurosa evaluación de cada paciente mediante el equipo especializado en la patología craneofacial, permitiendo identificar la etiología y definir la mejor conducta para su corrección y tratamiento.

Para el tratamiento de la DVF, puede utilizarse un procedimiento físico (cirugía o prótesis de paladar con obturador faríngeo) combinado o no con fonoterapia (1).

La evaluación fonoaudiológica, permite definir la mejor conducta para la corrección y tratamiento de la disfunción velofaríngea e incluye tanto un protocolo clínico perceptivo-auditivo-visual como protocolos de exámenes instrumentales, con el objeto de documentar la producción del habla y el funcionamiento velofaríngeo (8). Para definir el mejor procedimiento para corregir la DVF, por lo tanto, es necesario visualizar el mecanismo velofaríngeo en funcionamiento durante la acción de hablar.

Los exámenes instrumentales por imágenes, en general, ofrecen información importante del funcionamiento y morfología de las estructuras velofaríngeas, siendo común en la práctica clínica craneofacial la realización de nasoendoscopia o videofluoroscopia (9). Los exámenes de videofluoroscopia del habla, específicamente, ofrecen la posibilidad de evaluación tanto de la dinámica de funcionamiento ve-

lofaríngeo, como de la morfología de las estructuras de la velofaringe (10)

### INTERVENCIÓN FONOAUDIOLÓGICA EN LA MEDICIÓN CEFALOMÉTRICA DE LAS ESTRUCTURAS VELOFARÍNGEAS

Skolnick, en el año 1973 (11), describe a la videofluoroscopia como una técnica radiológica dinámica, que se realiza durante el habla y que permite la visualización del esfínter velofaríngeo. Su importancia radica en la posibilidad de observación del funcionamiento velofaríngeo, que envuelve no solo el movimiento del paladar blando sino también el de las paredes laterales y posterior de la faringe. La técnica incluye la toma de imágenes lateral, frontal, basal y oblicua, cuya combinación permite una mirada tridimensional del funcionamiento del esfínter durante el habla. La toma más efectiva y frecuente es la lateral, la cual debe ser grabada para posteriormente poder analizar e interpretar los resultados. Esta evaluación es realizada por el radiólogo y debe involucrar al fonoaudiólogo, con el objeto de lograr la mejor muestra del habla de acuerdo con las necesidades del paciente, buscando obtener el movimiento más adecuado posible de las estructuras velofaríngeas durante el habla articulada. A partir de la toma lateral de la videofluoroscopia, se puede realizar un análisis objetivo de los movimientos del velo del paladar en relación a la pared posterior de la faringe. Una apropiada visualización e interpretación de los hallazgos del funcionamiento velofaríngeo durante el habla, es esencial para la planificación del tratamiento de la disfunción velofaríngea.

El examen videofluoroscópico del funcionamiento velofaríngeo del habla, también permite la obtención de medidas de las estructuras del esfínter velofaríngeo por medio de la técnica de

cefalometría como la extensión (EXT), espesor del velo del paladar (ESP) y la profundidad de la nasofaringe (PNF) (12, 13, 10). Para la interpretación de los hallazgos son usadas las normas propuestas por Subtelny (14) que fueron establecidas por análisis de radiografías en tomas laterales.

### ESTUDIOS EN MEDIDAS CEFALOMÉTRICAS DE LAS ESTRUCTURAS VELOFARÍNGEAS

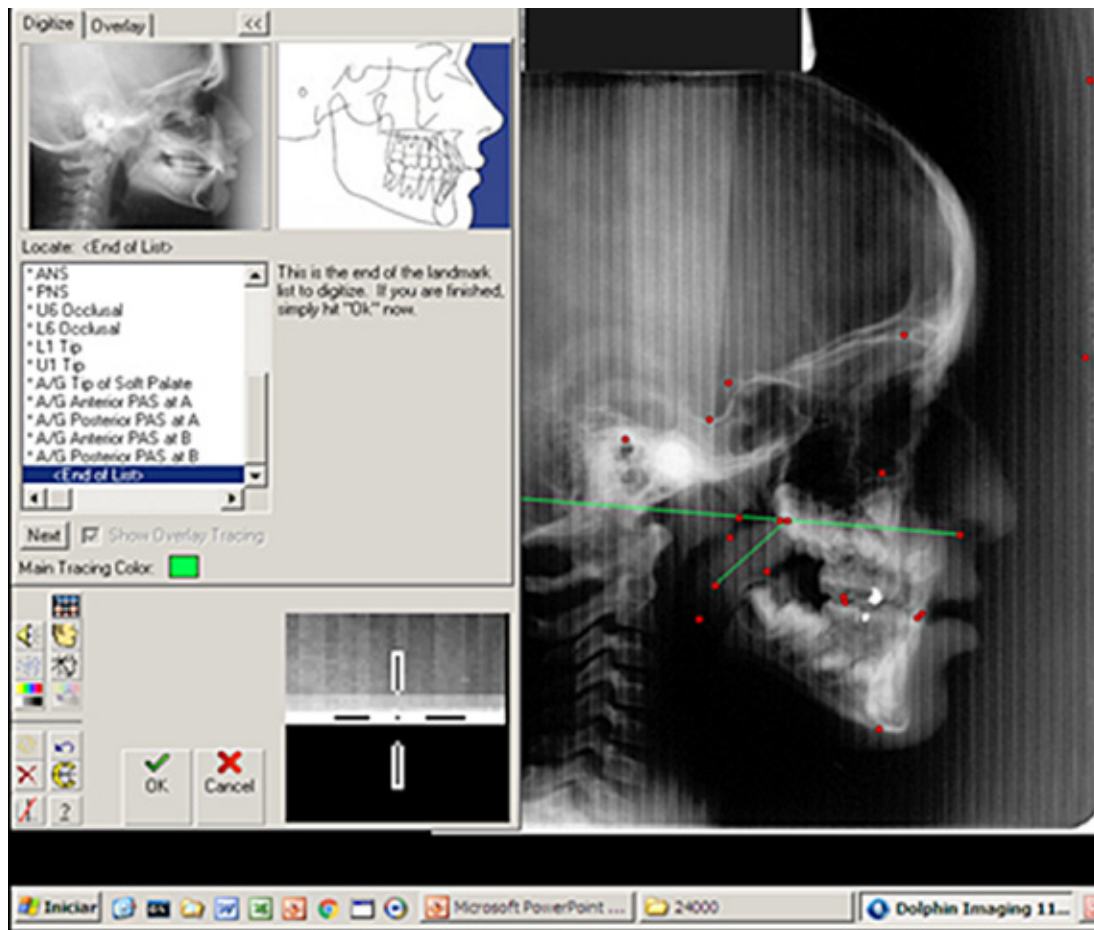
El precursor de las medidas cefalométricas de las estructuras velofaríngeas fue Subtelny (14) que analizó telerradiografías de 30 individuos normales desde el primero año de vida hasta los 18. El autor utilizó los principios de la cefalometría, para identificar puntos y planos que le permitieron medir la extensión y espesor del velo del paladar y la profundidad de la nasofaringe, presentando la media y la desviación estándar para las medidas estudiadas, para cada año de vida. El autor también propuso, estimar la proporción del tejido velar en relación a la profundidad de la nasofaringe, dividiendo la medida de PNF por EXT (razón PNF/EXT). En el manejo de la fisura de paladar, esta medida permite estimar si existe la posibilidad morfológica de cierre velofaríngeo adecuado, después de la reparación quirúrgica primaria.

Posteriormente, otros autores estudiaron EXT de paladar blando y PNF sugiriendo que el grado y naturaleza de la interacción entre estas estructuras, varían a lo largo del crecimiento y que en el caso de individuos con FLP, se deben considerar alteraciones en el crecimiento facial inherentes a la propia fisura y las asociadas a la corrección quirúrgica de la misma (15, 16, 17, 10, 18).

Williams et al (10) describen la medición de las estructuras velofaríngeas utilizando una imagen estática, obtenida durante la videofluoroscopia,

## Fonoaudiología y Odontología en el uso de Cefalometría como herramienta en el diagnóstico de la disfunción velofaríngea

Dra. María Alicia Denegri; Phd Jeniffer De Cássia Rillo Dutka; Esp. Patricia Godoy; Esp. María Laura Fernández Salto.



**Figura 1:** Medidas Cefalométricas PNF, ETV y EPV.

para la definición de la mejor conducta quirúrgica destinada a la corrección de la DVF. Los procedimientos descriptos por estos autores, utilizan una imagen estática de la velofaringe en reposo obtenida del video grabado durante el examen dinámico de la videofluoroscopia del habla. También en este estudio, se presentan detalles sobre cómo trazar y medir las estructuras, con ajustes para posibles distorsiones de tamaño de la imagen.

Las medidas de extensión del velo del paladar, espesor del velo del paladar y de la profundidad de la nasofaringe, pueden ser calculadas usando tanto una imagen congelada (estática) de la velofaringe en reposo, obtenida du-

rante la videofluoroscopia (disponible apenas para pacientes con DVF) como usando la telerradiografía (obtenida con frecuencia por ortodoncia para pacientes con historia de fisura). Las medidas de las estructuras velofaríngea en población con fisura han sido estudiadas a lo largo del tiempo (15, 16, 17, 18, 19, 20, 21, 22, 23, 24, 25, 26), usando la medición de una imagen estática de videofluoroscopia o por medio de una telerradiografía.

Hasta hoy las medidas normativas de Subtelny (14) son usadas para comparar objetivamente las estructuras de EXT, ESP y PNF obtenidas para individuos con o sin disfunción velofaríngea (DVF). De una forma general, las me-

didias del paladar blando y la nasofaringe, proporcionan una importante información sobre el desarrollo de la cara, de las estructuras velofaríngeas y de los espacios faríngeos.

### OTRAS CONSIDERACIONES

La validez de los datos, dependerá de la precisión y fidelidad con que se observe los principios que velan cualquier reproducción radiográfica. La orientación, distorsión y magnificación deberán ser disminuidos y controlados para que los resultados sean objetivamente válidos (27). Se debe considerar las condiciones del ambiente y la calidad de las radiografías en el momento del análisis de las mismas, la experiencia

## Fonoaudiología y Odontología en el uso de Cefalometría como herramienta en el diagnóstico de la disfunción velofaríngea

Dra. María Alicia Denegri; Phd Jeniffer De Cássia Rillo Dutka; Esp. Patricia Godoy; Esp. María Laura Fernández Salto.

del examinador y el procesamiento de la radiografía, ya que los errores que se cometen al hacer un análisis de radiografía lateral, constituyen el principal factor que altera los resultados. Los datos inadecuados pueden determinar la modificación de las distancias y ángulos, dando un diagnóstico errado, que creará secuelas en los resultados del tratamiento prescrito (28).

La identificación de los límites anatómicos y puntos cefalométricos, es fundamental, ya que constituye el error de mayor significancia (29, 30, 31). Muchas veces un límite anatómico o punto cefalométrico puede ser ocultado por la superposición de imágenes de huesos adyacentes, o por la diferencia de las densidades, dificultando la interpretación por la complejidad anatómica de la región. La identificación del borde del tejido blando también es otro de los factores que induce errores. Las mediciones cefalométricas, por lo tanto, solo deben ser realizadas por

profesionales del área de la salud, que cuenten con estudios específicos en el tema, con experiencia en trazados cefalométricos y que se encuentren en actividad, ya que la misma persona, con la práctica a lo largo del tiempo obtiene mayores conocimientos y modifica su concepto sobre el tema por la experiencia adquirida. Es importante establecer la confiabilidad intra-evaluador durante la obtención de las medidas de interés, repitiendo un porcentaje de análisis. Se define como concordancia aceptable, de una manera general, una diferencia cómo máximo de 3 mm entre dos medidas obtenidas en una misma telerradiografía.

### CONCLUSIONES

Como lo describen algunos autores, el objetivo primario de la cefalometría es estudiar, analizar y comprender el complejo desarrollo del macizo cráneo facial a través del seguimiento a lo largo del tiempo, mediante diferentes procedi-

mientos creados para tal fin. La interpretación de las mediciones es responsabilidad del profesional o investigador que deberá conocer las características anatómicas y las limitaciones de la técnica para obtener la información requerida y así elaborar los datos que aporten una información verificable. Además del estudio de disfunción velofaríngea, existen numerosas áreas de actuación fonoaudiológica en estomatología donde las medidas cefalométricas ofrecen información asociada a disciplinas con las que la fonoaudiología trabaja en estrecha relación, tales como Cirugía Bucomaxilofacial, Plástica, Cabeza y Cuello o Cráneo facial, Odontología, Ortodoncia y Otorrinolaringología. Específicamente en estudios que comprometan la competencia del esfínter velofaríngeo, la cefalometría puede ser usada como una herramienta de fácil acceso, objetividad y bajo costo, tanto para el registro, la precisión del diagnóstico y la planificación del tratamiento

### BIBLIOGRAFÍA

1. DUTKA JCR, PEGORARO-KROOK MI. AVALIAÇÃO E TRATAMENTO DAS DISFUNÇÕES VELOFARÍNGEAS; IN: MARCHESAN IQ, JUSTINO HS, TOMÉ AC. *Tratado das especialidades em fonoaudiologia*. 1ed. São Paulo: Guanabara Koogan LTDA; 2014. 363-8.
2. WILLIAMS WN, SEAGLE MB, PEGORARO-KROOK MI, SOUZA, TV, GARLA L, SILVA, ML, MACHADO NETO JS, DUTKA JC, NACKASHI J, BOGGS S. *Prospective clinical trial comparing out come measures between Furlow and Von Langenbeck palatoplasties for UCLP*. *Ann Plast Surg*. 2011; 66, 154-163
3. KUMMER AW. *Cleft palate and craniofacial anomalies: effects on speech and resonance*. 2 ed. New York: Delmar Cengage Learning; 2008a. Chapter 7, *Resonance disorders and velopharyngeal dysfunction (VPD)*; p. 176-213.
4. KUMMER AW. *Cleft palate and craniofacial anomalies: effects on speech and resonance*. San Diego: Singular Thomson Learning; 2001. Chapter 12, *Perceptual assessment*; p. 265-90.
5. PERRY JL. *Anatomy and physiology of the velopharyngeal mechanism*. *Seminars in speech and language*. Vol. 32. No. 2. 2011.
6. BICKNELL S, MCFADDEN LR, CURRAN JB. *Frequency of pharyngoplasty after primary repair of cleft palate*. *J Can Dent Assoc* 2002;68(11):688-92
7. SULLIVAN SR, VASUDAVAN S, MARRINAN EM, MULLI-

## Fonoaudiología y Odontología en el uso de Cefalometría como herramienta en el diagnóstico de la disfunción velofaríngea

Dra. María Alicia Denegri; Phd Jeniffer De Cássia Rillo Dutka; Esp. Patricia Godoy; Esp. Maria Laura Fernández Salto.

## BIBLIOGRAFÍA

**KEN JB.** *Submucous cleft palate and velopharyngeal insufficiency: comparison of speech outcomes using three operative techniques by one surgeon.* *Cleft Palate Craniofac J* 2011;48(5):561–570

**8. PEGORARO-KROOK MI; DUTKA JCR; MARINO, VCC.** *Avaliação das alterações de fala na fissura labiopalatina e disfunção velofaríngea.* In: Hilton Justino da Silva; Adriana Tessitore; Andréa Motta; Daniele Andrade da Cunha; Giédre Berretin-Felix; Irene Queiroz Marchesan. (Org.). *Tratado de Motricidade Orofacial.* 1ed.São José dos Campos: Pulso, 2019, v. 1, p. 691-702.

**9. ACPA** *Parameters for Evaluation and Treatment of Patients with Cleft Lip/ Palate or Other Craniofacial Differences.* (2018). *The Cleft Palate-Craniofacial Journal*, 55(1), 137–156. <https://doi.org/10.1177/1055665617739564>

**10. WILLIAMS NW, HENNINGSSON G, PEGORARO KROOK MI.** *Radiographic assessment of velopharyngeal function for speech.* In: Bzoch KR, editor. *Communicative disorders related to cleft lip and palate.* 5th ed. Ustin: Pro-ed; 2004. p. 517-67.

**11. SKOLNICK ML, MCCALL GN, BARNES M.** *The sphincter mechanism of velopharyngeal closure.* *Cleft Palate J.* 1973; 10 (3): 286-305.

**12. SKOLNICK ML, COHN ER.** *Anatomy of velopharyngeal portal* In: Skolnick ML, Cohn ER. *Videofluoroscopic studies of speech in patients with cleft palate.* New York: Springer-Verlag; 1989a. p. 49-55.

**13. SKOLNICK ML, ELLEN RC.** *Patterns of Velopharyngeal Closure in the Nonpharyngeal Flap Patient.* In: Skolnick ML, Ellen RC. *Videofluoroscopic Studies of Speech in Patients with Cleft Palate.* New York: Springer-Verlag; 1989b. p. 85-101.

**14. SUBTELNY JD.** *A cephalometric study of the growth of the soft palate.* *Plast and Reconstr Surg.* 1957;19(1):49-62.

**15. MAZAHERI M, MILLARD RT, ERICKSON DM.** *Cineradiographic comparison of normal to noncleft subjects with velopharyngeal inadequacy.* *Cleft Palate J.* 1964; 1: 199-209.

**16. WU JT, HUANG GF, HUANG CS, NOORHOFF MS.** *Nasopharyngoscopic evaluation and cephalometric analysis of velopharynx in normal and cleft patients.* *Annals of Plastic Surgery.*1996; 36 (2):117-23.

**17. D'ANTONIO LL, EICHENBERG BJ, ZIMMERMAN GJ, PATEL S, RISKI JE, HERBER SC, ET AL.** *Radiographic and aerodynamic measures of velopharyngeal anatomy and function following Furlow Z-Plasty.* *Plast. and Reconstr. Surg.* 2000;106 (3):539-49.

**18. SILVA, AFR., DE CASSIA RILLO DUTKA, J., MARESA PEREIRA DO AMARAL, A., DE SOUZA PARICO, M., & INÊCS PEGORARO-KROOK, M. (2017).** *Size of Velopharyngeal Structures after Primary Palatoplasty.**The Cleft Palate-Craniofacial Journal*, 54(5), 517–522. <https://doi.org/10.1597/15-207>

**19. NAKMURA, N; OGATA, Y; KUNIMITSU, K; SUZUKI, A;**

**SASAGURI, M; OHISHI, M.** *Velopharyngeal Morphology of Patients With Persistent Velopharyngeal Incompetence Following Repushback Surgery for Cleft Palate.* *Cleft Palate–Craniofacial Journal*, November 2003, Vol. 40 No. 6

**20. BENTO-GONÇALVES CGA, DUTKA-SOUZA.** *Utilização da videofluoroscopia na obtenção de medidas quantificáveis do mecanismo velofaríngeo.* In: *Anais do 6º Encontro Científico de Pós-Graduação do HRAC-USP*; 25-26; Bauru, Brasil. Bauru: Hospital de Reabilitação de Anomalias Craniofaciais, Universidade de São Paulo; 2005. p.70.

**21. SATOH K, WADA T, TACHIMURA T, FUKUDA J.** *Velar ascent and morphological factors affecting velopharyngeal function in patients with cleft palate e noncleft controls: a cephalometric study.* *Int. J. Oral Maxillofac. Surg.* 2005; 34: 122-26.

**22. YOU M, LI X, WANG H, ZHANG J, WU H, LIU Y, ET AL.** *Morphological variety of the soft palate in normal individuals: a digital cephalometric study.* *Dentomaxillofac Radiol.* 2008; 37 (6): 344-9.

**23. DUTKA, JCR, PEGORARO-KROOK MI, BENTO-GONÇALVEZ, CGA, ET AL.** *Pharyngeal depth tovelar length ratio after primary palatoplasty in unilateral cleft lip and palate.* In: *11th International Congress on Cleft Lip and Palate and Related Craniofacial Anomalies*; 2009 September 10-13; Fortaleza, Brasil. Fortaleza; 2009

**24. SOUZA OMV.** *Extensão do palato mole e profundidade da nasofaringe na fissura transforame unilateral operada [tese].* Bauru: Hospital de Reabilitação de Anomalias Craniofaciais, Universidade de São Paulo; 2013.

**25. OYAMA, K; NISHIHARA, K; MATSUNAGA, K; MIURA, N; KIBE, T; NAKAMURA, N;** *Perceptual- Speech, Nasometric, and Cephalometric Results After Modified V-Y Palatoplasties With or Without Mucosal Graft.* *CleftPalate–Craniofacial Journal*, July 2016, Vol. 53 No. 4

**26. DUTKA JCR, PEGORARO-KROOK MI, SILVA MMA DA, BENTO-GONÇALVES CG, MARINO VCC.** *Evaluación del paladar y de la profundidad dela nasofaringe.* *Fonoaudiológica revista digital.* 2008; 54: 60-7.

**27. CANUT BRUSOLA. JOSÉ ANTONIO** *Ortodoncia clínica.* Editorial Salvat.

**28. ROMERO GUIA, N.** *Precisión en la localización de los puntos cefalométricos en un análisis de radiografía lateral.* Tesis. Universidad Nacional Mayor de San Marcos. Lima Perú. 2004

**29. AGUILA F. JUAN.** *Manual de Cefalometría.* Editorial: Actualidades Médicas Odontológicas Latinoamericanas. Edición 1996.

**30. MC NAMARA, J. A.** *A method of cephalometric evaluation.* *American Journal of ORTHODONTICS.* Volume 86, Number 6 December, 1984

**31. BROCH. J. SLAGSUOLD.** *Error in landmark identification in lateral radiographic head plates* *Eur.J.Orthod* 1981;3:9-13.