

Caso Clínico

Displasia Ósea Florida: Reporte de un caso clínico

Florid osseous dysplasia: Case report

AUTOR

OD. ESP. MARÍA FLORENCIA GUGLIELMINO

Odontóloga Especialista en Diagnóstico por Imágenes
Bucu Máxilo Facial UBA
Ayudante de 1° en Servicio de Imágenes Diagnósticas
(SID), Facultad de Odontología, Universidad Nacional de
Cuyo.

E-mail: mfguglielmino@gmail.com

COAUTORES

**FELIPE MUR
FABRIZIO DI MARCO
FERNANDO MUÑOZ
NATALIA SALINAS
MARJORIE VILLARROEL
ADRIANA MARRA
ADRIANA POLETO**

Dependencia SID Servicio de Imagen Diagnóstica FO
UNCU

RESUMEN

La Displasia Ósea Florida (FOD) pertenece al grupo de lesiones fibro-óseas de los maxilares. Se trata de lesiones de estirpe benigna, no neoplásica, que se caracterizan por el reemplazo del hueso normal por un tejido compuesto de fibras colágenas, fibroblastos (tejido conjuntivo fibroso celular) y un grado variable de tejido mineralizado no funcional.

Estas lesiones se hallan con mayor frecuencia en más de un cuadrante de los maxilares y están estrechamente asociadas a la región periapical de las piezas dentarias.

El objetivo del presente artículo es presentar conceptos generales y básicos de la enfermedad, tomando como punto de partida la aparición de un caso de FOD. Se pondera el uso de la tomografía computada de haz cónico (CBCT) para la evaluación de su extensión en los tres planos del espacio.

Palabras clave: Lesiones fibro-óseas, Displasia ósea florida, Tomografía computarizada de haz cónico, CBCT.

ABSTRACT

Florid osseous dysplasia belongs to the group of fibrous-osseous lesions of the jaws. These are benign, non-neoplastic lesions characterized by the replacement of normal bone by a tissue composed of collagen fibers, fibroblasts (cellular fibrous connective tissue) and a variable degree of non-functional mineralized tissue.

These lesions are found in more than one quadrant of the jaws and are closely associated with the periapical region of the teeth.

The objective of this article is to present general and basic concepts of the disease, taking as a starting point the appearance of a case of Florida osseous dysplasia. The use of cone beam computed tomography (CBCT) is weighed for the evaluation of its extension in the three planes of space.

Key words: Fibrous osseous lesions, Florid osseous dysplasia, Cone Beam Computed Tomography, CBCT.

INTRODUCCIÓN

Existen diferentes tipos de lesiones fibro-óseas: **las que derivan de la médula ósea** ya sean monostóticas (como la convencional) o poliostóticas (como

el Querubismo, Síndrome de Jaffe-Lichtenstein, Síndrome de Albright) y **las que derivan del ligamento periodontal**: la displasia fibrosa periapical y la displasia fibrosa florida (1).

Todas ellas comparten sus características histológicas, en donde el hueso normal es reemplazado por tejido compuesto de colágeno y fibroblastos, variando la cantidad de sustancia mineral

Displasia Ósea Florida: Reporte de un caso clínico

Od. Esp. María Florencia Guglielmino; Felipe Mur; Fabrizio Di Marco; Fernando Muñoz; Natalia Salinas; Marjorie Villarroel; Adriana Marra; Adriana Poletto.

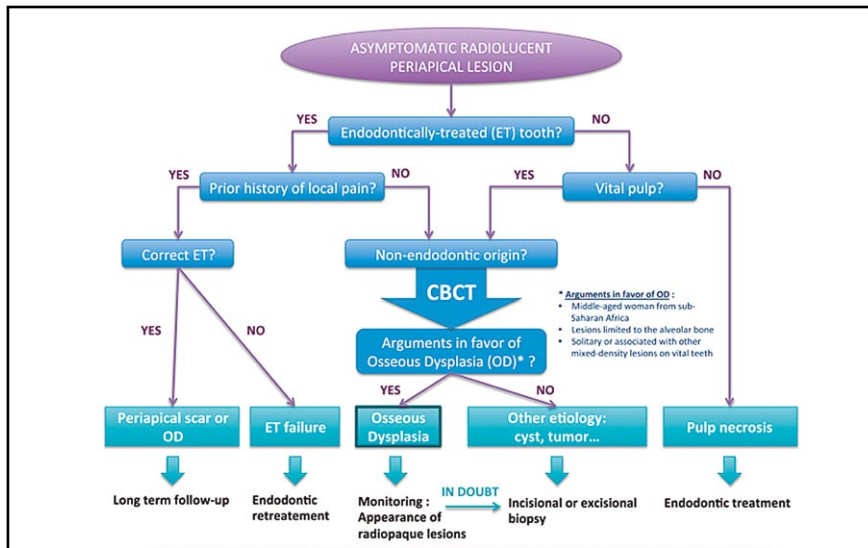


Figura 1: Daviet-Noual V, Ejeil AL, Gossioime C, Moreau N, Salmon B. 2017.

presente en la misma, la cual puede estar constituida por hueso, cemento o ambos (2).

Dentro de este medio ambiente, tejido fibroso y hueso metaplásico reemplazan el hueso normal. El análisis histológico revela tejido conectivo fibroso celular que contiene hueso nuevo, material avascular osteoide y cementoide, que va acumulándose.

Radiográficamente, la aparición de estas lesiones madura con el tiempo, volviéndose cada vez más radiopaco; por tanto, se describen tres estadios radiográficos (3):

Etapas 1: Osteolítica: lesiones radiolúcidas

Etapas 2: Mixta: Lesiones radiolúcidas y radiopacas

Etapas 3: Osteogénica: lesiones radiopacas.

La DOF ha sido clasificada por la OMS como parte de las lesiones fibro óseas de los maxilares. Fue descrita por primera vez con este nombre por Melrose en el año 1976. Posteriormente Waldron (4) introduce el término de displasia cemento ósea florida debido a la semejanza al cemento que presentan

las masas escleróticas densas típicas de esta entidad. Actualmente es conocida como **displasia ósea florida**, ya que se observó que este tipo de lesiones no son consideradas como productoras exclusivas de cemento, intentando remarcar el acontecimiento de la sustitución del hueso normal (6).

Se desconoce su etiología y su aparición muestra una marcada predilección por mujeres de ascendencia africana y de edad media. Se ha postulado la participación de factores hormonales y genéticos (7).

Esta condición ha llegado a ser aceptada como la forma clínicamente más extendida de las displasias fibro óseas. Es común verla en los cuatro cuadrantes de los maxilares afectados. La mayoría de las lesiones son asintomáticas, no expansivas y por lo general descubiertas en exámenes radiográficos de rutina. En algunas ocasiones pueden producir expansión pronunciada de las corticales, dolor sordo o sensación dolorosa.

La valoración de la DOF puede basarse en una imagen con proyección bidimensional estándar, como una radio-

grafía panorámica. Si bien el diagnóstico definitivo de cualquier entidad no puede ser obtenido de la evaluación clínica o imagenológica sino mediante estudios histopatológicos (3), no se recomienda la biopsia de tales lesiones debido al riesgo de infección postoperatoria, probablemente secundaria a la reducción del suministro vascular (7). De todas formas, es aconsejable realizar controles radiográficos con cierta periodicidad para controlar la evolución de la lesión.

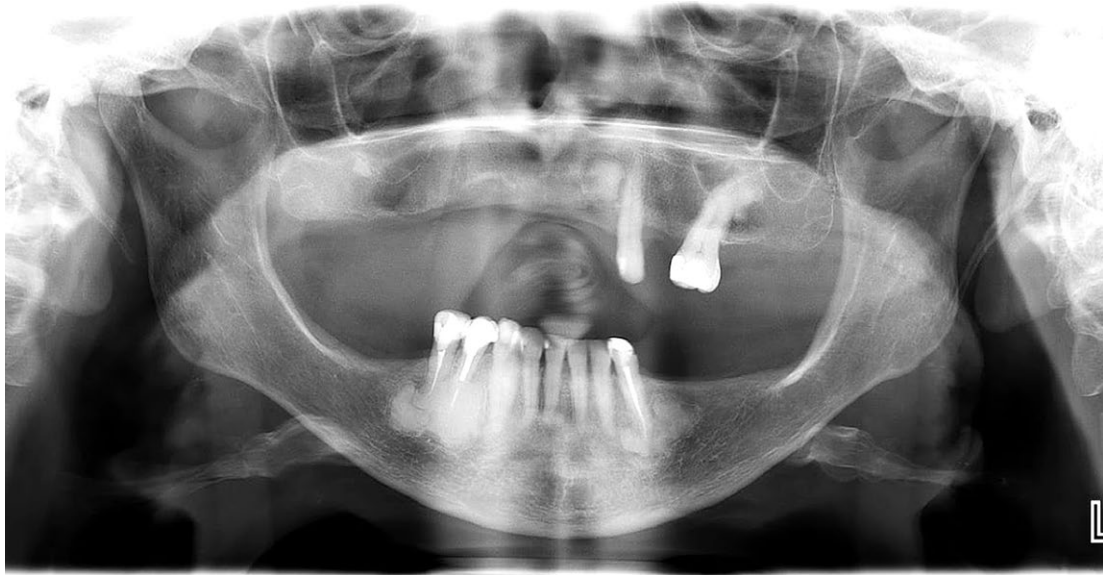
En casos atípicos que involucran la región periapical, la evaluación radiográfica tridimensional mediante una tomografía computada de haz cónico (CBCT) debe ser obligatoria, especialmente en etapas tempranas de la enfermedad, para facilitar el diagnóstico diferencial con otras patologías periapicales radiolúcidas. De hecho, en la etapa radiolúcida temprana las lesiones de una DOF pueden imitar una periodontitis apical, lo que a menudo conduce a innecesarios tratamientos endodónticos de dientes sanos y consecuentes infecciones del hueso hipovascular subyacente. El diagnóstico se vuelve aún más desafiante cuando la lesión periapical radiolúcida de la DOF se asocia con un elemento dentario tratado endodónticamente (8).

REPORTE DEL CASO

Paciente femenino, de 65 años de edad, raza blanca de tez trigueña, proveniente de la provincia de Mendoza, Argentina, concurre a la Facultad de Odontología de la Universidad Nacional de Cuyo para realizarse control y rehabilitación con prótesis dental removible. No presenta sintomatología. No se registran antecedentes de relevancia. Se solicita Ortodontografía de rutina de inicio de tratamiento al Servicio de Imágenes Diagnósticas (SID) con equipo Planmeca Promax 3D Classic.

Displasia Ósea Florida: Reporte de un caso clínico

Od. Esp. María Florencia Guglielmino; Felipe Mur; Fabrizio Di Marco; Fernando Muñoz; Natalia Salinas; Marjorie Villarroel; Adriana Marra; Adriana Poletto.

Figura 2: Estudio panorámico.

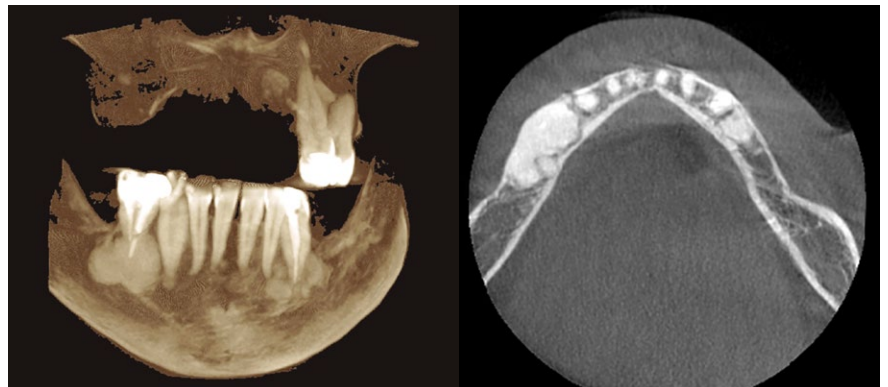
La misma revela múltiples imágenes radiopacas, delimitadas, con aspecto de motas de algodón, en las regiones alveolares de múltiples cuadrantes, en cercanía a los órganos dentarios, o en sitios donde los hubo (Figura n° 2.).

Se procede a realizar tomografía computada de haz cónico CBCT con FOV de 8x8 y voxel de 200 micrones con el fin de visualizar las lesiones en los tres planos del espacio, pudiendo así evaluar la integridad de las tablas vestibular y lingual y estructuras relacionadas con la lesión.

En su procesamiento, los cortes transaxiales evidencian la presencia de tejido osteocementario característico de una lesión fibro ósea. Se observan imágenes hiperdensas, correspondientes a la sustitución de tejido óseo normal por tejido fibroso calcificado, concluyendo que las lesiones osteofibrosas se encontraban en su último estadio. Al hallarse en los cuatro cuadrantes se concluye que se trata de una Displasia Ósea Florida.

DISCUSIÓN

La DOF se considera una lesión con características imagenológicas particula-

**Figura 3:** Corte axial y reconstrucción 3D.

res que en la mayoría de las ocasiones se puede lograr un diagnóstico radiológico fiable. Según la OMS el diagnóstico debe ser obtenido a través de la realización de estudio histopatológico sin embargo el abordaje quirúrgico de estas lesiones hipovascularizadas puede causar consecuencias desfavorables. Existen diversos autores que refieren que en muchos casos el diagnóstico se realiza mediante evaluación clínica, edad, género y grupo étnico, además

de la evaluación imagenológica, ya que este tipo de lesiones son asintomáticas, extensas y halladas de manera fortuita mediante estudios radiográficos, razón por la cual no consideran pertinente la realización de biopsias debido al posible debilitamiento de los maxilares ante la extracción de las mismas.

En cuanto a la posibilidad de colocar implantes sobre huesos afectados con DOF, Shadid y Kujan (9) concluyeron en su informe que es factible considerar la

Displasia Ósea Florida: Reporte de un caso clínico

Od. Esp. María Florencia Guglielmino; Felipe Mur; Fabrizio Di Marco; Fernando Muñoz; Natalia Salinas; Marjorie Villarroel; Adriana Marra; Adriana Poletto.

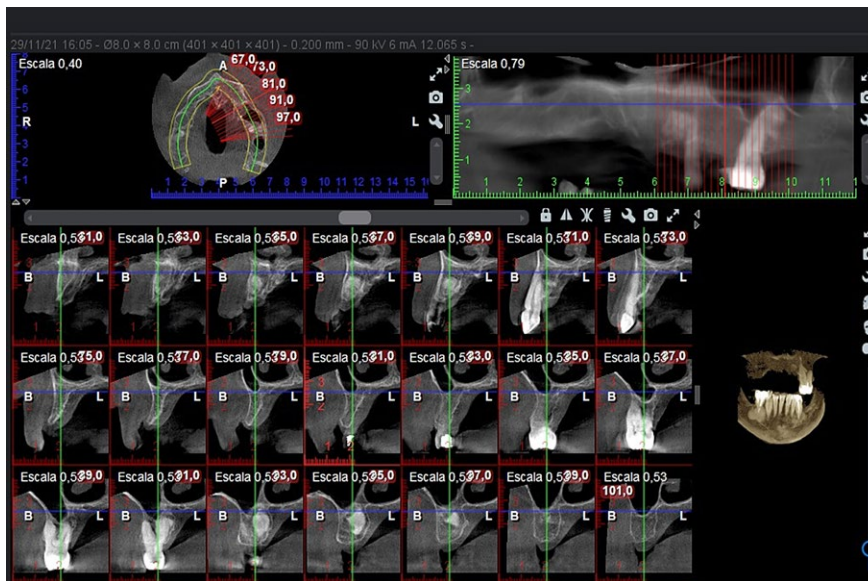


Figura 5: Cortes transaxiales y pseudopanorámico.

rehabilitación implantoasistida en áreas desdentadas cerca de las lesiones de DOF si se sigue un control estricto de la infección con cirugía mínimamente invasiva en dos etapas, con asistencia regular a control y profilaxis cada tres

meses. Esto se debe a la disminución en la perfusión sanguínea de la zona por su mayor densidad ósea. Se recomienda en todos los casos control periódico tanto clínico como radiográfico.

CONCLUSIÓN

La Displasia Ósea Florida es una enfermedad poco frecuente, que suele presentarse en mujeres de mediana edad, de raza negra, compuesta por lesiones fibro óseas que se presentan como masas radiolúcidas, radiopacas o mixtas en la región periapical de los maxilares. El diagnóstico de presentaciones tan confusas debe realizarse con riguroso análisis clínico e imagenológico para evitar tratamientos iatrogénicos innecesarios.

BIBLIOGRAFÍA

1. WHAITES, ERIC. *Radiología odontológica*. 2010.
2. CARVALHO DE MELO, A. U., FERREIRA RIBEIRO, C., DE SANTANA SANTOS, T., BARRETO AGUIAR, L., AZEVEDO ROCHA, B., ALMEIDA JÚNIOR, P., & CAVALCANTI ALBUQUERQUE JÚNIOR, R. L. (2011). *La displasia cemento ósea florida y su diagnóstico diferencial*. *Revista Cubana de Estomatología*, 48(3), 293-300.
3. SADDA RS, PHELAN J. *Dental management of florid cemento-osseous dysplasia*. *N Y State Dent J*. 2014;80:24-6.
4. WALDRON CA, GIANANTI JS, BROWAND BC. *Sclerotic cemental masses of the jaws (so-called chronic sclerosing osteomyelitis, sclerosing osteitis, multiple enostosis, and Gigantiform cementoma)*. *Oral Surg Oral Med Oral Pathol*. 1975; 39 (4): 590-604.
5. BARNES L, EVESON JW, REICHART P, SIDRANSKY D. *Pathology and Genetics of Head and Neck Tumours*. WHO/IARC Classification of Tumours. 3th.ed. Vol.9.2005.
6. DE NORONHA SANTOS NETTO J, MACHADO CERRI J, MIRANDA AM, PIRES FR. *Benign fibro-osseous lesions: clinicopathologic features from 143 cases diagnosed in an oral diagnosis setting*. *Oral Surg Oral Med Oral Pathol Oral Radiol*. 2013 May;115(5):e56-65. doi: 10.1016/j.oooo.2012.05.022. Epub 2012 Sep 13. PMID: 22981804.
7. KÖSE TE, KÖSE OD, KARABAS HC, ERDEM TL, OZCAN I. *Findings of florid cementoosseous dysplasia: a report of three cases*. *J Oral Maxillofac Res*. 2013;4:e4.
8. DAVIET-NOUAL V, EJEIL AL, GOSSIOME C, MOREAU N, SALMON B. *Differentiating early stage florid osseous dysplasia from periapical endodontic lesions: a radiological-based diagnostic algorithm*. *BMC Oral Health*. 2017 Dec 28;17(1):161. doi: 10.1186/s12903-017-0455-5. PMID: 29284472; PMCID: PMC5745995.
9. SHADID R, KUJAN O. *Success of dental implant osseointegration in a florid cemento-osseous dysplasia: A case report with 8-year follow-up*. *Clin Pract*. 2020 Sep 4;10(3):1281. doi: 10.4081/cp.2020.1281. PMID: 32952986; PMCID: PMC7482179.