



REVISTA MÉDICA UNIVERSITARIA
Facultad de Ciencias Médicas - UNCuyo

Vol 5 - N° 1 - 2009
ISSN 1669- 8991



DERMATOLOGÍA EN EL ARTE

Driban, Nelson E.

Ex Profesor Titular del Área de Dermatología de la Universidad Nacional de Cuyo.

Director del Curso Acreditado para la Carrera de Especialización en Dermatología, de la Facultad de Medicina de la Universidad Nacional de Cuyo.

RESUMEN

Se puntualizan hechos relacionados con la clínica dermatológica y evocados a través de distintas manifestaciones del Arte.

Se comentan pasajes literarios y ejemplifican casos especiales de la pintura, haciendo un muy breve comentario de las patologías representadas.

Palabras claves: dermatología – literatura- música- plástica

SUMMARY

Facts related to clinical dermatology are pointed out and are recalled through different artistic expressions.

Literary passages are mentioned and special cases in painting are exemplified, making a brief comment of the represented pathologies.

Key words: dermatology-literature-music-visual arts

Alguien dijo que el Arte es el escenario donde se representa la vida. Y que mejor para avalarlo que pensemos en el teatro, la música, las letras, donde se exteriorizan y se presentan todas y cada una de las vicisitudes de la vida, con sus dramas y alegrías, con sus miserias y orgullos, variadas y complejas.

Se podrá alegar que fueron observaciones de una realidad del microcosmos de los autores, de la necesidad de expresar sentimientos o alegorías de un momento o circunstancia, afanes de elogiar o denostar una figura o situación, entre muchos otros argumentos, pero siempre como un reflejo o estímulo de situaciones mundanas. Carlos Alonso, ese magnífico pintor argentino, resumió, tal vez, todo lo que pretendí significar anteriormente al decir” sigo creyendo en

el Arte y, sobre todo, en su memoria insobornable, no sentimental, pero que es capaz de fijar las heridas que la realidad deja en nosotros....”¹

En la literatura universal podemos encontrar exquisitas páginas que hablan de la Piel y de sus afecciones. Permítanme mencionar así, casi al pasar, que Charles Dickens nos ofreció una maestra descripción del síndrome de la apnea del sueño al señalar las características de la cianosis, somnolencia y obesidad de uno de sus personajes que pobló las páginas de su pluma bajo el nombre de Joe y publicado en el año 1837 en su novela *The Posthumous Papers of the Pickwick Club*.²

Debemos sin duda recordar a Girolamo Fracastoro médico y poeta de Verona, quién en 1530 escribió unos versos relatando las lesiones que, como castigo, los dioses habían enviado a Syphilus por sus blasfemias hacia aquellos. Se considera a esta poesía como una de las descripciones princeps de la sífilis, nombre que se tomó a posteriori para esta enfermedad venérea, proveniente del que pertenecía a ese pastor de ovejas.

Quisiera transcribir asimismo, las sensaciones que expresaron dos artistas, en distintas épocas, al hablar de la piel. Así, Alfonso Reyes, escritor mexicano contemporáneo (1889 -1959) nos legó:³

“Nada mas misterioso que la piel. Es estuche que nos arropa y resguarda. Pero es tela vibrátil que nos comunica con el exterior Es superficie, pero expresión de profundidad. Es un aislador permeable. Es sensible y es sufrida, es aguerrida y melindrosa. Imagen del misticismo militante, plumaje indemne entre

pantanos, se conserva y se entrega, vive entre tentaciones y las reduce a su dominio. Es virginidad renaciente como en las huríes orientales. Está en la zona tempestuosa donde chocan las corrientes del yo y del no yo, y es al mismo tiempo accesible y resistente. ¡Cuanta contradicción!”

Carmen Ramírez, actual artista plástica mendocina, al ser consultada por la expresión de la piel en el Arte escribió ⁴:

“Hablamos de ese extenso manto orgánico que nos recubre de alguna manera, sometido a leyes físicas y genéticas sin apellido, que no avala otra cosa que la categoría del ser humano o sólo ser.

Esa piel, manto o delicado aliento de gasa doliente que nos recubre y descubre desde el principio y hasta cuando ya no somos. Hablamos de esa envoltura que se formaliza perfecta o imperfecta en el vano exterior pero también de coraza, protección y dureza, pieles que rechazan, aceptan, que tienen ojos o ciegas, pieles con lengua y grito, mudas, indiferentes, transformistas, secas o muertas. Pieles simbólicas que hemos heredado por maldición o bendición. Pieles viscerales que las dotamos de atribuciones especiales y eternas, pero que finalmente se determinan como humanas. Son ellas que envuelven en un atillo nuestra sangre, carne, venas, músculos y nervios; esa masa rojiza que en un manojo parecido al hombre nos contiene y nos viste de gala, de la única gala que nos determina y nos es dada, imagen de espejo, con pensamiento, ciencia y creencia precaria necesaria que nos acompaña como única realidad desde y hasta, una y otra nos lleva de la mano infantil, adolescente y la última que a disgusto miramos y sin duda ya cansados le sonreímos. Todo tiene sentido en ese trascender, en términos menos pretenciosos vida, todo, nada”

Que decir de la valorización que hizo Luigi Pirandello en su obra teatral” O homem da flor na boca” (citado en 5) al decir:

“¡Mire, caballero! Venga usted aquí. Aquí, junto a esta luz...venga...voy a enseñarle una cosa...Mire aquí debajo de mi bigote... ¿Vé usted esta protuberancia violácea? ¿Sabe usted como se llama esto? ¡Ah! Tiene un nombre dulcísimo... más dulce que la miel: se llama epitelioma. Pronuncie la palabra y sentirá su dulzura: epitelioma...la muerte ¿comprende? Pasó y me dejó esta flor en la boca, y me ha dicho:”Tenla querido, volveré a pasar dentro de ocho o diez meses”.

En el campo de la música y ajustándonos a la llamada” popular” existen numerosos títulos, y aún más en sus letras, con advocaciones de la piel. En este rubro podemos mencionar: Piel Canela (Autor: Rodríguez), Te llevo bajo mi piel (Porter), Manos descuidadas (Richard) citando solo algunas muy pocas de ellas.

Pero tal vez donde mejor se estampe la condición humana desde el punto de vista de la dermatología es en la representación gráfica, ya que a partir de dibujos, pinturas, esculturas y grabados, los artistas han dejado plasmado en sus respectivas obras acontecimientos en piel que por distintas razones enfocaron sus autores. Las motivaciones que condujeron a los artistas a expresar lesiones que son objeto desde hace mucho y hasta nuestros días de un detallado análisis semiológico, son muy distintas y deben o pueden estar encuadradas en las disquisiciones anteriores.

En todas las épocas e independientemente del rigor estilístico de los plásticos, podemos ver reflejada en algunas de sus obras distintas patologías cutáneas. Haremos un breve viaje por algunas de ellas, sin orden ni sistematización alguna.

Doménico Bigordi o Doménico Curradi, que nació y murió en Florencia (1449-1494), mas conocido por el apodo de Ghirlandaio, fue un pintor del Renacimiento italiano .Autor de numerosas obras, rescatamos, para nuestros propósitos la pintura” El Viejo y el niño” (fig.1) En la misma, mas allá de los atributos pictóricos para el que no estoy calificado para juzgar, podemos ver la presencia de un Rinofima en el anciano.

Del griego phymas= excrecencia, se lo utiliza, precedida por una designación topográfica, para categorizar a las variantes clínicas de la Rosácea (gnatophyma, cuando asienta en el mentón, metophyma en la frente, otophyma en las orejas). Esta dermatosis ha sido representada en otras ocasiones junto a un vaso de vino, siguiendo la creencia, desechada en la actualidad, de la influencia de las bebidas alcohólicas en su génesis.



Figura N-1

Leonardo da Vinci (1452-1519) célebre en varios aspectos de la ciencia y el arte, es el autor de esa enigmática pintura "La Gioconda". (fig.2).




Figura N-2

Efectuada entre los años 1503 a 1506, su protagonista presenta en el dorso de la mano derecha una formación tumoral que se identifica con el lipoma. (Dequeker et al⁶). Siendo esto así, la ejecución de esta obra se adelanta a la primera descripción que la bibliografía médica registra con ese diagnóstico, en 1851. Estos mismos autores relatan también la probable presencia de un Xantelasma en el párpado superior derecho Según G. Drandl en su tesis doctoral efectuada en la Universidad de Cádiz, (cit en 7) la Mona Lisa era portadora de una dermatitis atópica., a juzgar por el doble pliegue de los párpados inferiores. Este signo, de Dennis Morgan, se lo utiliza en Dermatología, como uno de los estigmas de los atópicos, como la alopecia de las cejas o signo de Hertog, la xerosis, el aumento de las líneas palmares, etc. Claro está, el cuadro se prioriza por las lesiones eczematosas, eritemato-vesiculosas y descamativas que suceden, generalmente, en lugares predilectos tales como cara, pliegues, entre otros.

En su autorretrato (fig.3) Frida Kahlo expresa tal vez, lesiones de piel, que se pueden interpretar como una dermatitis seborreica. La representación no es muy clara y debería también evocarse, diferencialmente, a las lesiones en mariposa del LES o, también, a la facies mitral, por estenosis de las válvulas cardíacas homónimas, si se me concede el hecho de una incipiente coloración cianótica, que se suma al eritema de base. En el mismo trabajo podemos observar un moderado hirsutismo y una sinofris, es decir la confluencia de las cejas. Signo éste que no es específico y que puede acompañar a distintos cuadros sindromatológicos, con lesiones cutáneas y, no infrecuentemente, con cociente intelectual disminuido.




Figura N-3

Esto último me posibilita evocar a nuestra Mafalda y a su amigo Manolito, a quién J. Lavado (Quino) lo muestra con esa alteración pilosa. (fig.4)



Figura N-4

Los knuckle-pads o almohadillas supra-articulares se presentan como formaciones pápulo-nodulares ubicadas sobre las articulaciones interfalángicas medias de los dedos de la mano., y, ocasionalmente, en los pies. En alguna época se negó su existencia en el primer dedo, afirmación desechada luego de la observación que se hizo del pulgar de la mano derecha del "David" (fig.5), en quién Miguel Ángel graficó esa lesión en forma neta.

Estas lesiones, adquiridas, suelen ser de origen traumático mientras que las congénitas pueden formar parte de síndromes complejos asociándose entre otros a leuconiquia, sordera, carcinoma de esófago., etc.

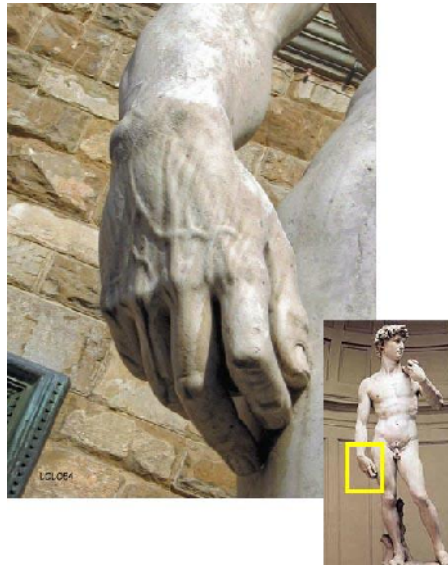

Figura N-5

Una situación común, representada en sus trabajos por distintos autores, es la ofrecida por Murillo en su "Vieja espulgando a un niño". (fig.6) Podemos acudir al comentario que hace Gallego (8) al referirse a este cuadro, diciendo, que (su autor) convierte la anécdota vulgar es una excelente pintura costumbrista.



Figura N-6

En la página 198 de la misma obra mencionada⁹ encontramos” La Adoración de los Reyes “de Pedro P. Rubens. (fig.7). Uno de los actores de esta pintura (el primero de abajo a la izquierda) presenta probablemente un. Lentigo maligno, ubicado en el costado derecho de la frente.

Postulamos este diagnóstico por tratarse de una mácula hiperpigmentada, con degradé de su color marrón, bordes irregulares y situada en la cara en un sujeto de edad, cumpliendo de éste modo, con los atributos utilizados para la formulación de esta lesión que, en un tiempo variable (generalmente muchos años), puede desembocar en un melanoma



Figura N-7

Piero della Francesca nació entre los años 1410 y 1420 en Borgo (Italia) y falleció el 12 de octubre de 1492 en la ciudad natal. Dentro de sus numerosas obras de arte, rescatamos el "Retrato de Battista Sforza", en ese entonces Duquesa de Urbino, que se encuentra en la Galería de los Uffizzi en Florencia, (fig.8) En la monografía de G. Previtali sobre este autor y su obra,¹⁰ se comenta que en este lienzo... "Piero aplica su ideal geométrico, asemejando la cabeza de la duquesa a una esfera...".

Recientemente esta pintura fue objeto de una sugerencia diagnóstica por parte de Serrano-Falcón y Serrano-Ortega.¹¹ Sus autores postulan que este personaje era probable portadora de una alopecia frontal fibrosante. Esta dermatosis se jerarquiza por ser un proceso habitualmente post-menopáusico,

con un retroceso de la línea de implantación pilosa fronto-temporo-parietal, simétrica y que origina una zona de alopecia cicatricial, pálida y uniforme.



Figura N-8

Lavinia Fontana (1552-1614) dejó expresado con sus pinceles” El Retrato de Antonietta Gonzalus” con una dermatopatía que también padecía su padre.

Esta imagen corresponde a un cuadro con estricta ubicación nosológica y excepcional frecuencia como lo es el de la hipertricosis lanuginosa congénita, entidad que también perteneció al folklore de distintas latitudes bajo la concepción del hombre lobo.

Un cuadro de hipertricosis lanuginosa adquirida puede responder a distintas causas. Entre ellas medicamentos (esteroides, minoxidil, estreptomicina, ciclosporina), por anorexia nervosa y por distintos tumores, actuando en este caso como un síndrome para-neoplásico. El tumor original puede ubicarse en distintos órganos, como, por ejemplo colon, mama, vejiga, pulmón.



Figura N-9

En resumen, he querido navegar por algunos de aquellos tantos trabajos inmemorables que artistas de todas las layas y de distintos lugares nos han permitido disfrutar, agregando un interés adicional en nuestro caso, los hallazgos dermatológicos, explícitos o no, y reflejados en el Arte.

Referencias Bibliográficas

1. Fiterman J (Coordinador General): Carlos Alonso (auto) biografía en imágenes pag. 5 Ediciones RO, Argentina 2003
2. Iber C, Ingram RH (Jr): Ventilatory control and disturbances during wakefulness and sleep en Rubenstein-Federman: Scientific American Medicine First Bound Edition, Section 14-VI, 5, Scientific American Inc New York 1995
3. Reyes A: La paradoja de la piel. Obras Completas IX,288,59
4. Ramírez, C. ¿Porqué la piel como motivo de expresión en el arte? Rev Argent Dermatol 2002; 83 (4) :215-217
5. Pirandello L. O homem da flor na boca. Teatro completo, citado en La voz de la piel, Laboratorios Stiefel pág. 51,2005
6. Dequeker J, Muls E, Leenders K: Xanthelasma and lipoma in Leonardo da Vinci's Mona Lisa Isr Med Assoc J 2004; 6 (8): 505
7. Vázquez R: La Gioconda visita al dermatólogo
<http://www.lavozdigital.es/cadiz/20080821/cultura/gioconda-visita-dermatologo-2008>
8. Gallego J.: Arte barroco en España en J Pijoan: Historia del Arte, tomo 7 pag.83 Salvat Editores S.A. Barcelona – Río de Janeiro 1972
9. Bayón D: Rubens en J.Pijoan: Historia del Arte tomo 7 pag 198 Salvat Editores S.A. Barcelona- Río de Janeiro 1972
10. Previtali G: Piero della Francesca en Pinacoteca de los genios Editorial Codex S.A. Buenos Aires 1964
11. Serrano_Falcon C, Serrano-Falcón S: ¿Tenía la Duquesa de Urbino una alopecia frontal fibrosante? Actas Dermatosifilogr 2008; 99 (9): 737- 738