

Carrera de especialistas en Periodoncia

Facultad de Odontología

Universidad Nacional de Cuyo

*Análisis de estrategias de enfoque multidisciplinario
de atención clínica.*

*Odontólogo: Carlos Lucio Mur
San Rafael-Mendoza*

*Directora: Estela Ribotta de Albera
2008*

Análisis de estrategias de enfoque multidisciplinario de atención clínica

En múltiples ocasiones el odontólogo se encuentra con ciertos desafíos frente a la posibilidad de tratamientos multidisciplinarios que involucran la instalación de implantes.

El enfoque de la Odontología integrada permite realizar el diagnóstico general de la situación clínica y si el caso lo amerita interrelación con otros especialistas, considerado fundamental para el logro de resultados estéticos y funcionales óptimos.

Uno de los casos más frecuentes es la falta de espacio entre las piezas vecinas, puede deberse a extracciones realizadas tempranamente y que no contaron con la reposición requerida o con mantenedores de espacio, o **por la ausencia de piezas debido a agenesias dentarias.**

Todos los casos que necesitan tratamiento multidisciplinario, deben ser consecutivos a la evaluación periodontal y es importante que el Odontólogo Generalista esté capacitado para diagnosticar tempranamente las lesiones periodontales en sus fases iniciales, interceptando la enfermedad.

Después de hacer esta evaluación mediante sondaje, radiografías, modelos de estudio y fotografías, se determinarán las necesidades de tratamientos. En caso de que estuviese indicado, debería estabilizarse periodontalmente previo análisis Ortodóncico ya que de lo contrario se agravarían los problemas existentes. **No se debería movilizar dientes con enfermedad periodontal**

Cuando se ejerce fuerzas sobre un diente, se producen presiones en el ligamento periodontal que presupone disminución del aporte sanguíneo. Si se hace sobre tejidos sanos, y con fuerzas adecuadas, no se traducirían en alteraciones estructurales del oporte periodontal. **Las infecciones periodontales modifican la capacidad adaptativa de los tejidos periodontales.**

La Ortodoncia actual podría ser considerada como una modalidad de rehabilitación oclusal utilizando los propios elementos naturales y a través del movimiento dentario. En un paciente desdentado parcial, y/o agenesias, el enfoque multidisciplinario para rehabilitar la boca, es considerado indispensable. (1)

En el caso del paciente seleccionado para el presente trabajo, quien es un varón, de 21 años, que presentaba agenesia de un incisivo lateral superior, se debieron plantear dos posibilidades de tratamiento: 1) cierre o 2) apertura de espacios. La respuesta pudo obtenerse solo después de realizar una completa evaluación del caso.

Si se decidía por el cierre de espacios, este caso de agenesia del sector anterior, por razones estéticas, la Ortodoncia debía combinarse con Odontología restauradora mediante remodelamiento dentario, y/o utilizando coronas de recubrimiento total o parcial, para transformar caninos en incisivos laterales y primeros premolares en caninos. (2)

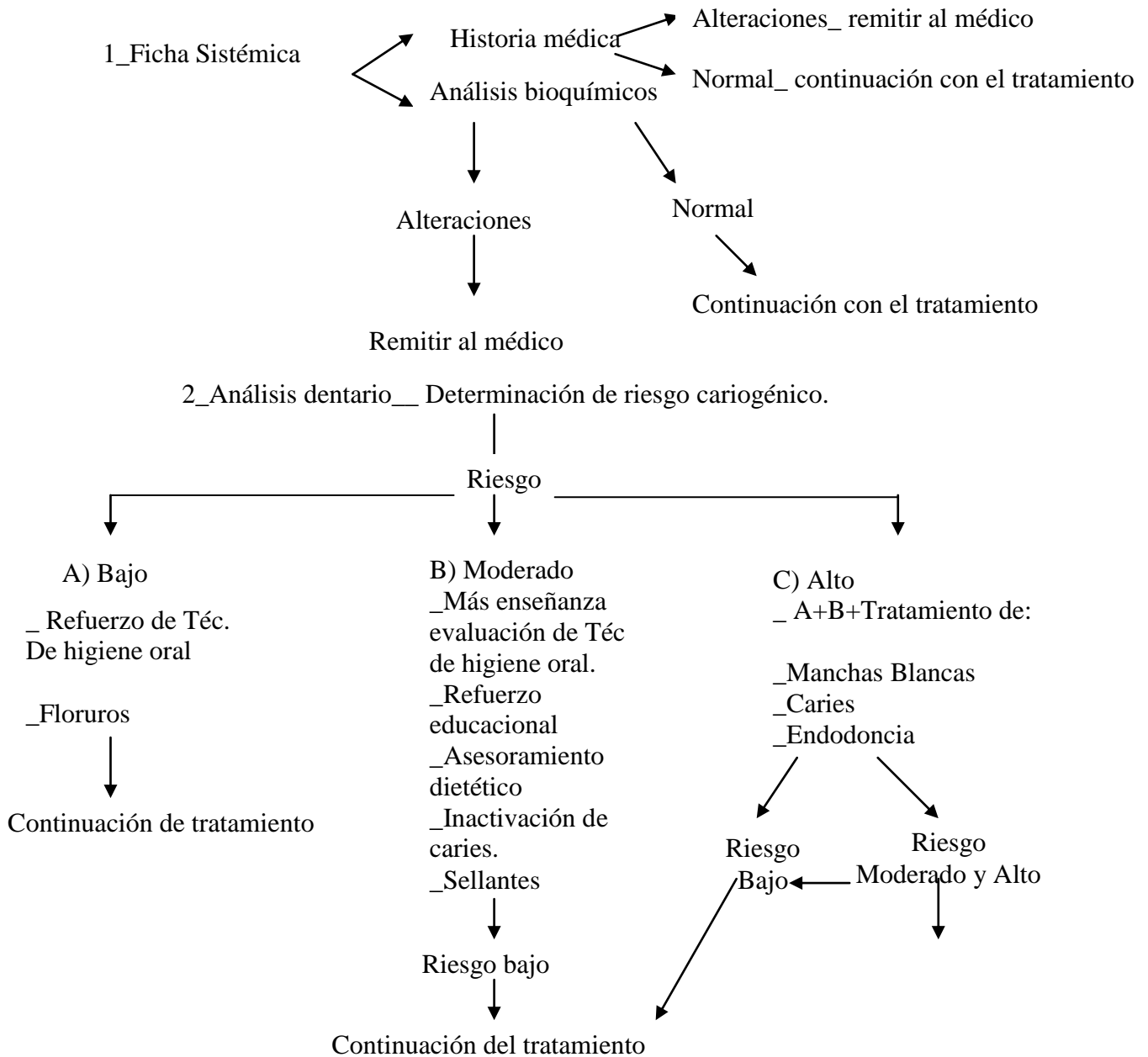
En este caso la decisión fue la apertura de espacios, mediante el tratamiento Ortodóncico. Debió ser precedido por terapia periodontal y complementado con las otras especialidades odontológicas, fundamentalmente con Oclusión e Implantología.

Objetivos:

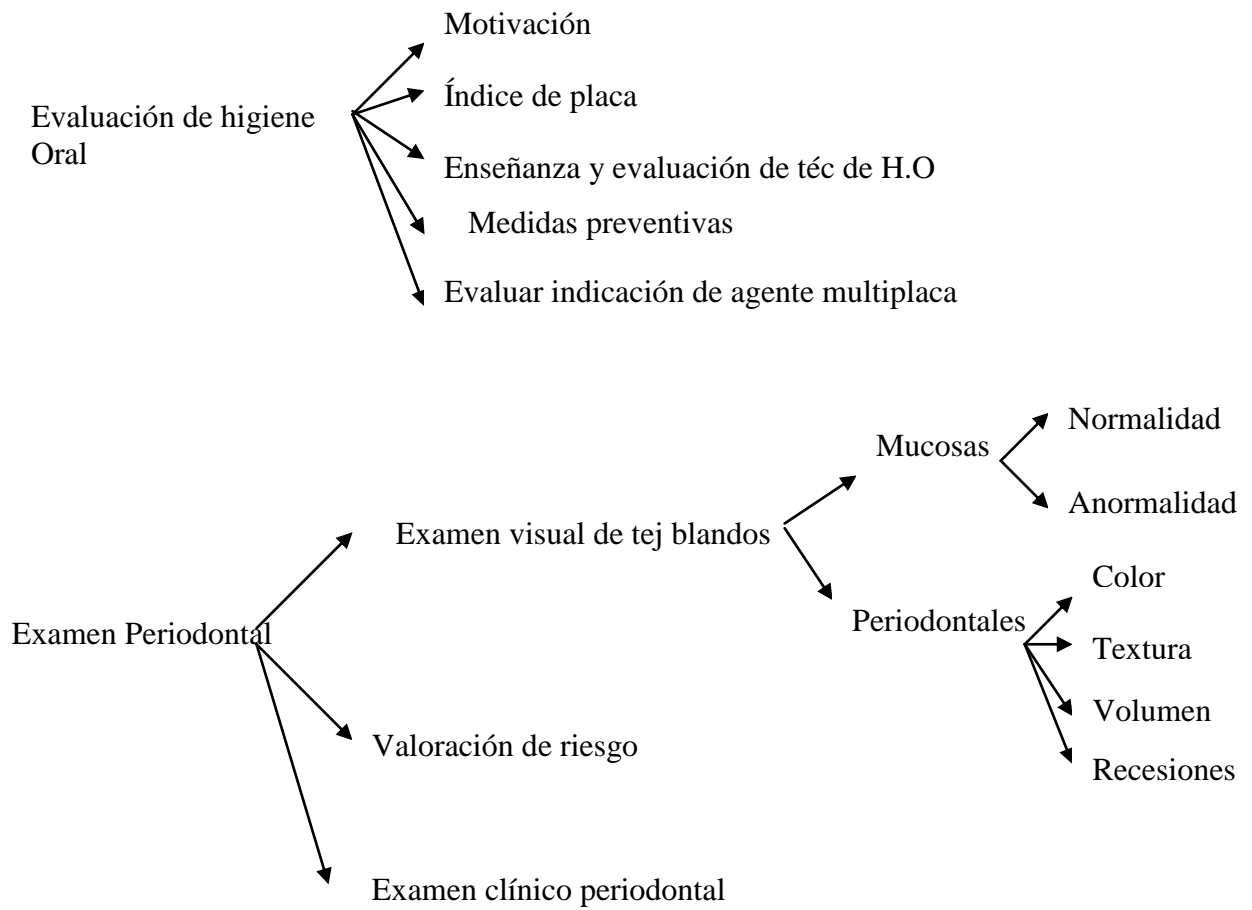
Resolver la agenesia del incisivo lateral izquierdo mediante adecuación periodontal de la boca, tratamiento ortodóncico pertinente e instalación de un implante dental, devolviendo estética y función.

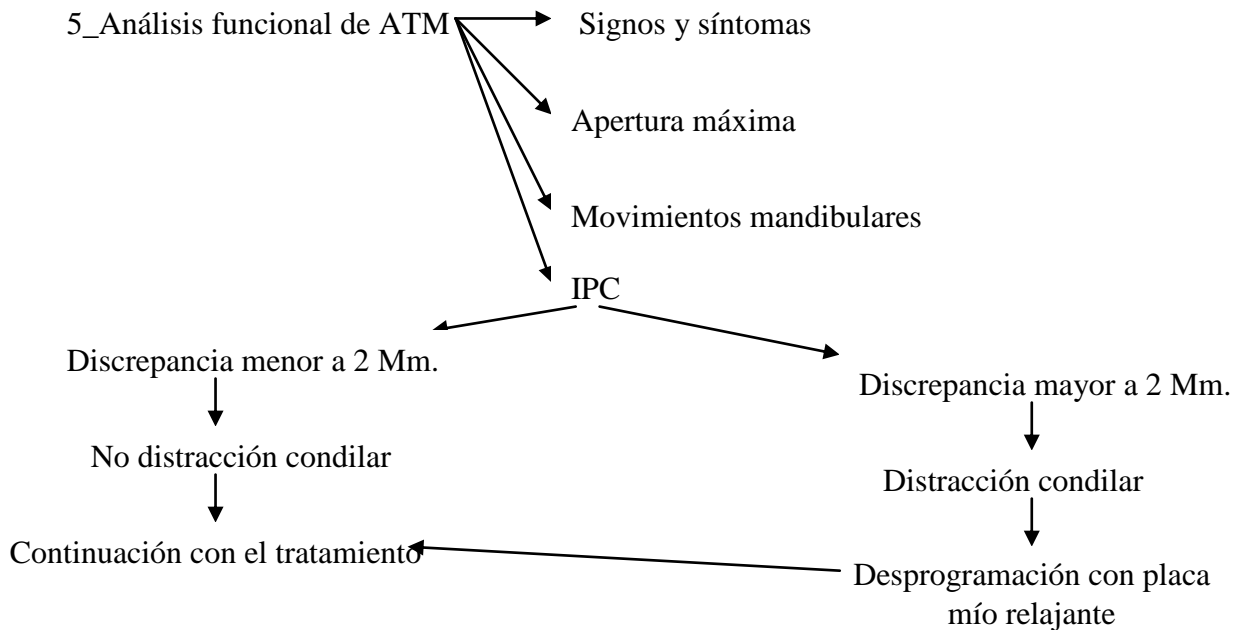
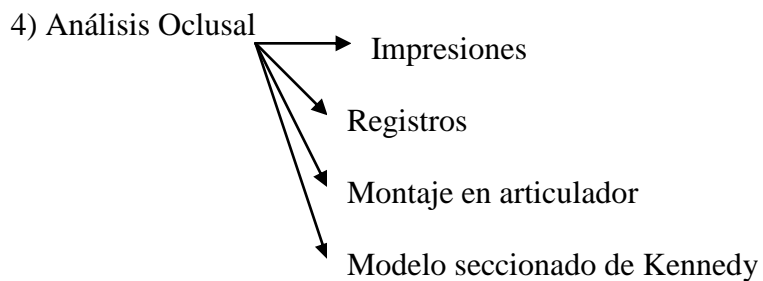
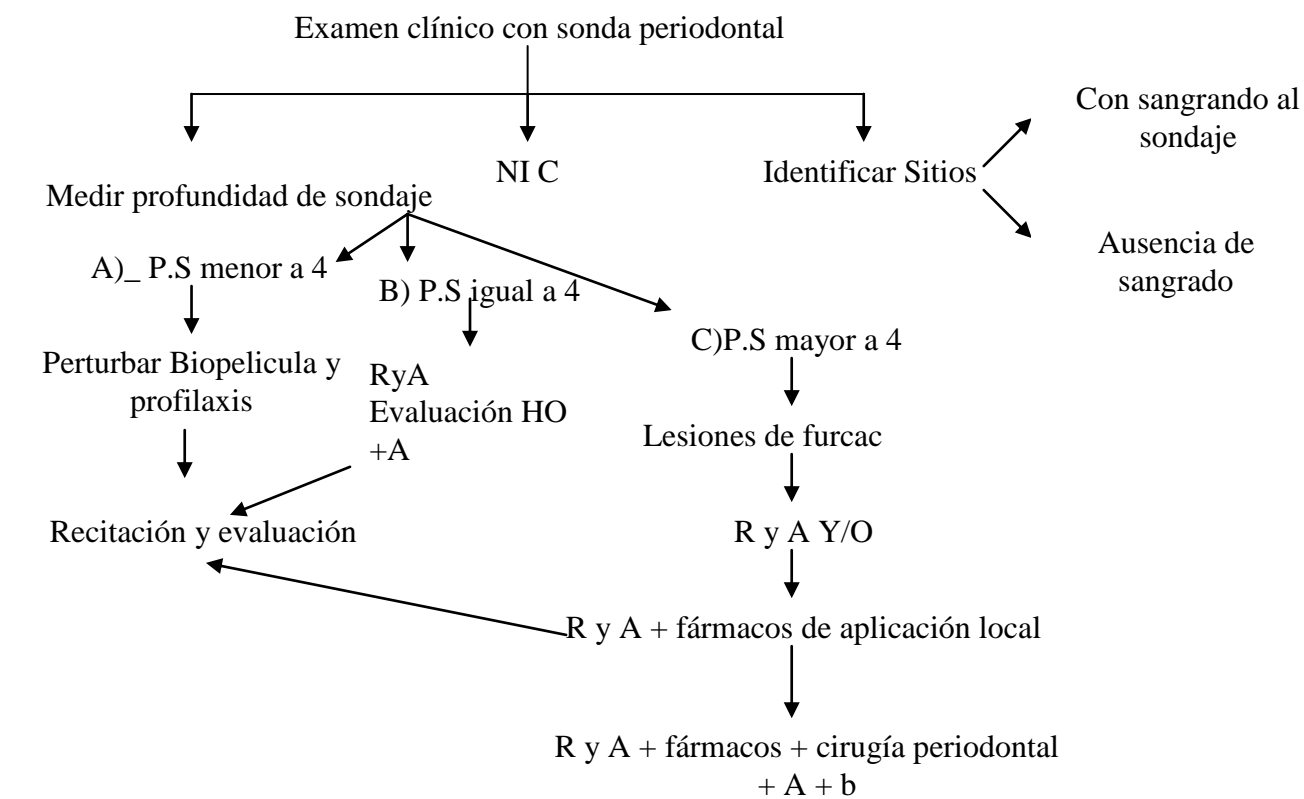
Frente a la necesidad de manejo Clínico, Ortodóncico y Periodontal, el autor ha diseñado un flujograma de procedimientos el cual se desarrollará a continuación:

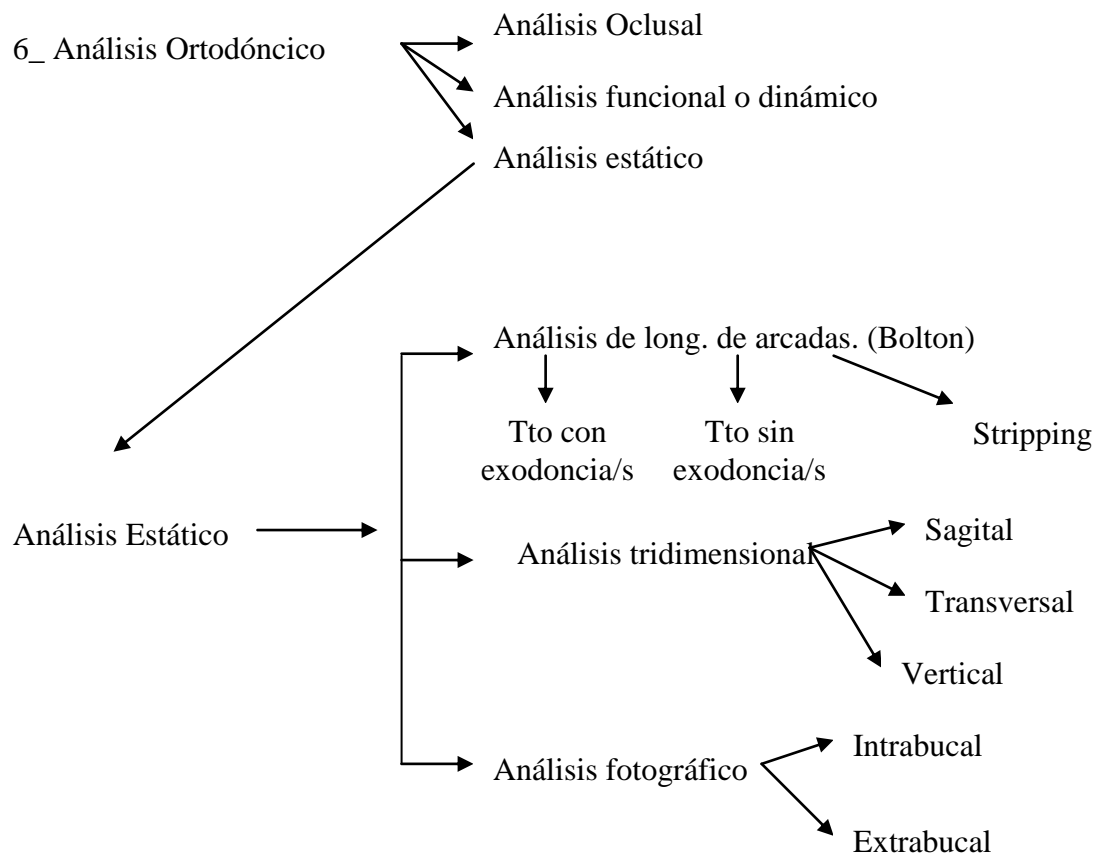
Análisis multidisciplinario de un paciente periodontal con agenesia dentaria.

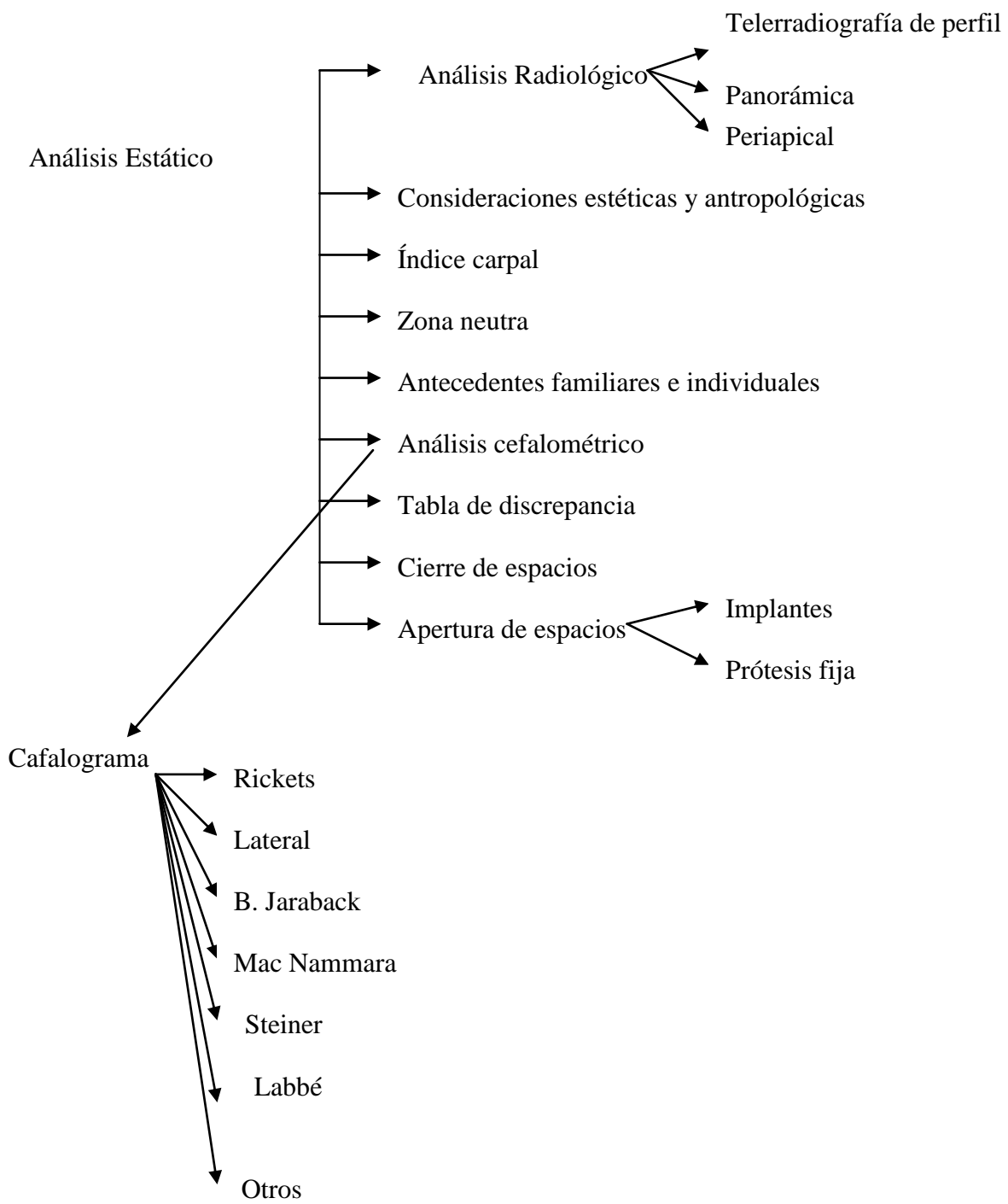


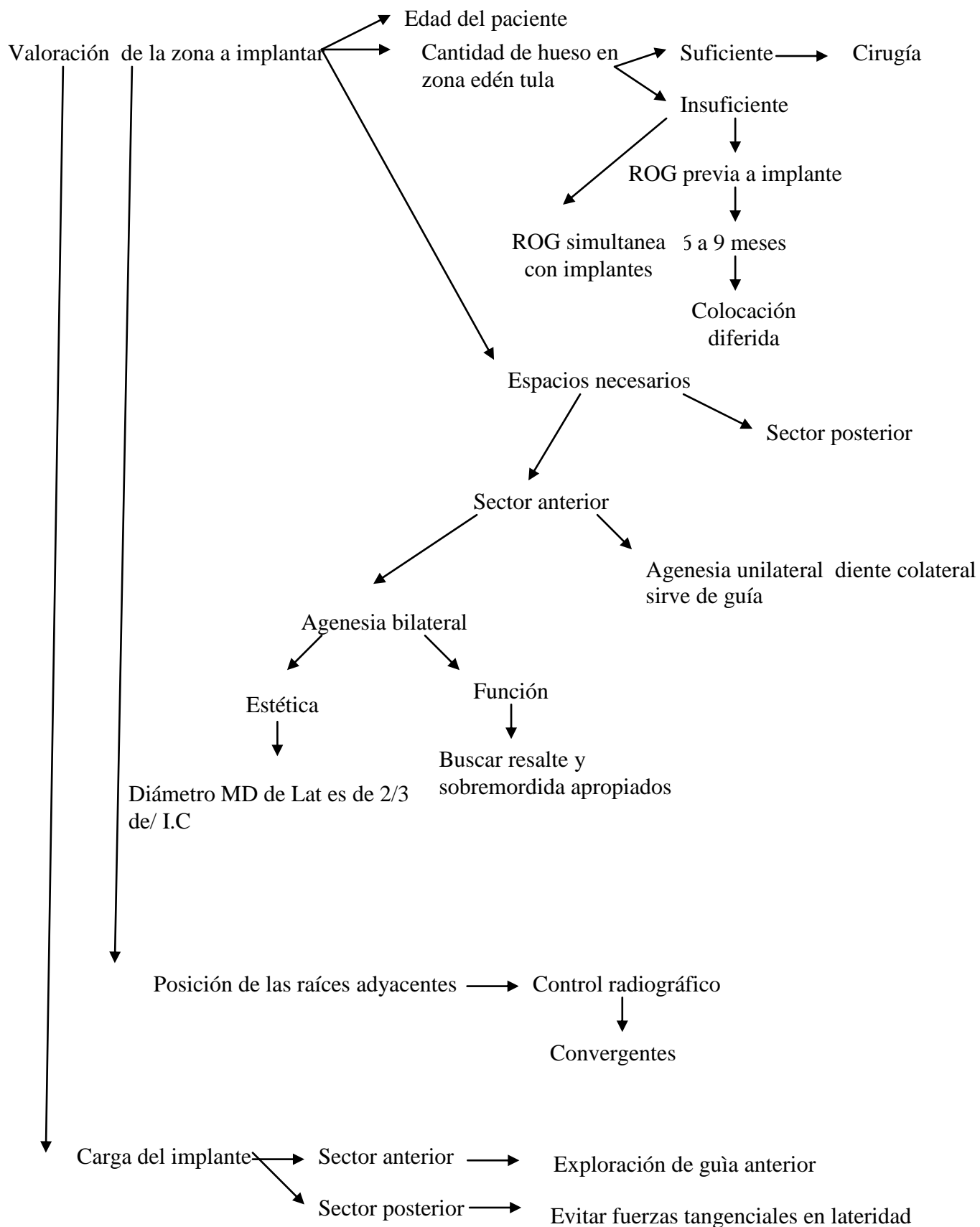
3_ Análisis periodontal



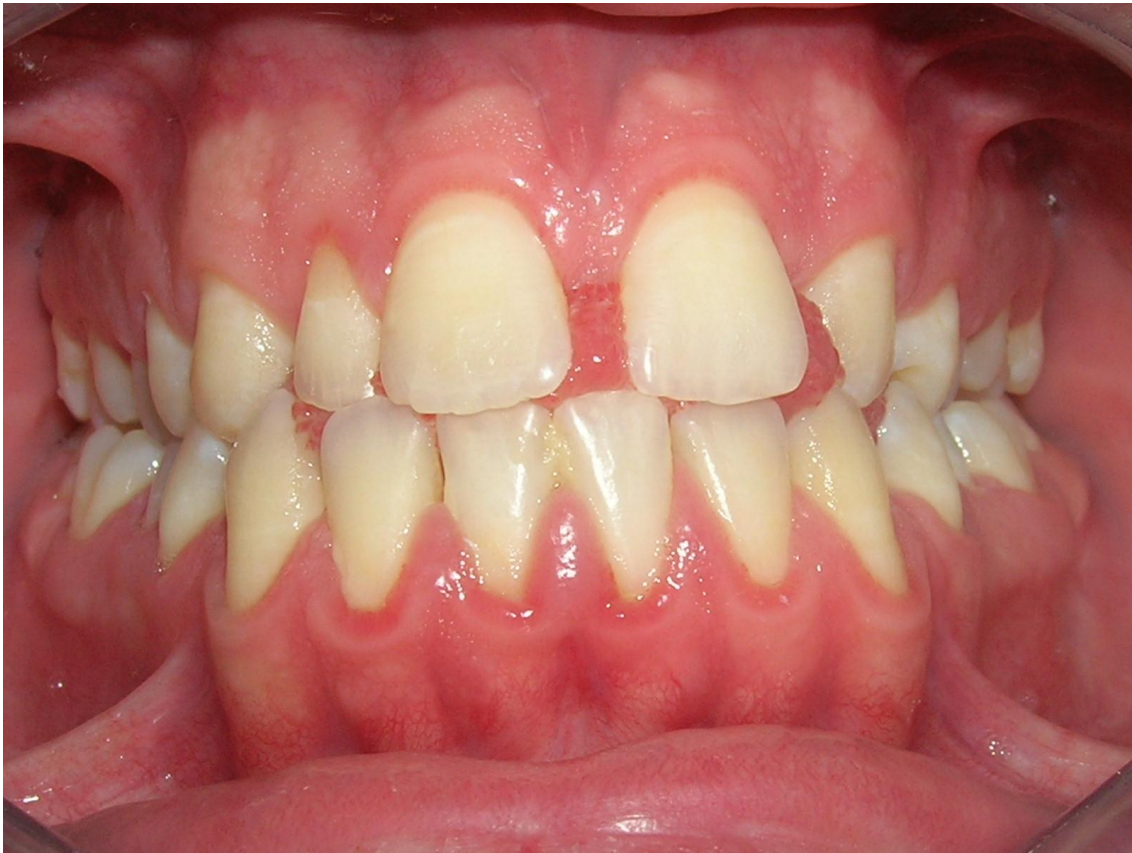







Caso clínico:



Paciente adulto de 21 años de edad. **El motivo de su consulta**, fue someterse a un tratamiento ortodóncico para solucionar la agenesia del elemento 22 .

Se le explicó al paciente que requería un análisis completo para arribar al diagnóstico y plan de tratamiento adecuados.

1- Se realizaron registros de la historia médica ,los cuales mostraron estar dentro de los parámetros normales.

2- Se solicitaron además análisis bioquímicos y los resultados también mostraron estar dentro de los parámetros normales.(adjuntos) (3-7)

HEMOGRAMA

SERIE ROJA		SERIE BLANCA	
			Valores Hallados
			Rel. % Abs. mm3
Hematíes $10^{12}/l$	5.35	Leucocitos por mm3	100 5900
Hematocrito %	46.2	Mielocitos	0 0
Hemoglobina gr/dl	16.50	Metamielocitos	0 0
VCM umm3	85	Neutrófilos en cayado	0 0
HCM pg	30	Neutrófilos segmentados	56 3304
CHCM gr/dl	35	Neutrófilos totales	56
Eritroblastos	0	Eosinófilos	1 59
		Basófilos	0 0
Plaquetas por mm3	288.000	Linfocitos	38 2242
		Monocitos	5 295
		Linfocitos estimulados	0 0
		Linf.grandes granulares	0 0
		Células plasmáticas	0 0

Observaciones:

Dr. JOSE CARBALLO MARTINEZ
LICENCIADO EN BIQUIMICA
Mat 672 - QUITO - MAR. 66

TIEMPO DE COAGULACION
Método Incubación 37°C
Resultado: 13 minutos

V. Normales: 6 A 15 minutos

Tiempo de HEMORRAGIA
Método de Ivy
Resultado: 3.47 minutos

V. Normales: MENOR DE 6 minutos

TIEMPO DE TROMBOPLASTINA PARCIAL ACTIVADO (TTPA)

V. Normales: 30 - 45 segundos

Resultado: 40 segundos

Actividad PROTROMBINICA
Método de Quick
Resultado: 90 %

V. Normales: 70 - 100 %

Dr. JOSE CARBALLO MARTINEZ
LICENCIADO EN BIQUIMICA
Mat 672 - QUITO - MAR. 66

GLUCOSA en suero
Método Espectrofotométrico
Resultado: 0.83 g/l.

V. Normales: 0.60 - 1.10 g/l.

CALCIO en suero
Método Espectrofotométrico
Resultado: 9.22 mg/dl.

V. Normales: 8.5 - 10.5 mg/dl.

FOSFORO en suero
Método Espectrofotométrico
Resultado: 4.90 mg/dl.

V. Normales: 2.5 - 4.5 mg/dl.

FOSFATASA ALCALINA (ALP) en suero
Método Espectrofotométrico
Resultado: 123.55 UI/l.

V. Normales: 65 - 300 UI/l.

Dr. JOSÉ CARBALLO MARTÍNEZ
LICENCIADO EN BIOQUÍMICA
Mat 672 - QUÍMICO - MAR 86

COLESTEROL TOTAL en suero
Método Espectrofotométrico
Resultado: 1.37 g/l.

V. Normales: HASTA 2.0 g/l.

UREA en suero
Método Espectrofotométrico
Resultado: 0.35 g/l.

V. Normales: HASTA 0.50 g/l.

URICO en suero
Método Espectrofotométrico
Resultado: 6.11 mg/dl.

V. Normales: 2.5 - 6.0 mg/dl.

Dr. JOSÉ CARBALLO MARTÍNEZ
LICENCIADO EN BIOQUÍMICA
Mat 672 - QUÍMICO - MAR 86

ANALISIS DE ORINA

EXAMEN FISICO		EXAMEN MICROSCOPICO	SEDIMENTO URINARIO
MUESTRA		Células Epiteliales:	ESCASAS
Color	: AMBAR	Células Redondas	: NO SE OBSERVAN
Aspecto	: TRANSPARENTE	Leucocitos	: 1 POR CAMPO
Espuma	: BLANCA	Piocytes	: NO SE OBSERVAN
Densidad	: 1022	Hematies	: 1 C/ 2 CAMPOS
pH y Reacción:	6 - ACIDO	Cristales	: NO SE OBSERVAN
Sedimento	ESCASO	Cilindros	: NO SE OBSERVAN
EXAMEN QUIMICO		Observaciones:	
Proteínas totales	: NO CONTIENE		
Glucosa	: NO CONTIENE		
Hemoglobina	: NO CONTIENE		
Acetona	: NO CONTIENE		
Pigmentos-Ac. Biliares:	NO CONTIENE		
Urobilina	: NORMAL		

Dr. JOSE CARBALLO MARTINEZ
 LICENCIADO EN BIOQUIMICA
 Mat. 672 - QUIMICO - NIA

2-Análisis dentario según riesgo cariogénico:

Criterios utilizados para la determinación de riesgo:(8,10,11)

Indicador	Resultado
-Índice de placa :Silnes-Löe	Mayor a 1%
-Índice de placa:O-Leary	Mayor a 20%
-Historia de dieta	3 momentos de azúcar por día
-Exámen de surcos y fisuras oclusales	planos y sellados
-Determinación de sitios que condicionan retención de placa	no presenta
-Presencia de manchas blancas y/o caries.	no presenta

Diagnóstico: bajo riesgo de caries.

Plan de tratamiento: presentado,comprendido y aceptado por el paciente.

Enseñanza y evaluación de técnicas de higiene oral y refuerzo educacional.

Asesoramiento dietético.

Uso de complejos fluorados remineralizantes,uso tópico:semanal NaF 0,2%

900ppm,ph7, más pasta dentífica 1000 a 1450 pmm.

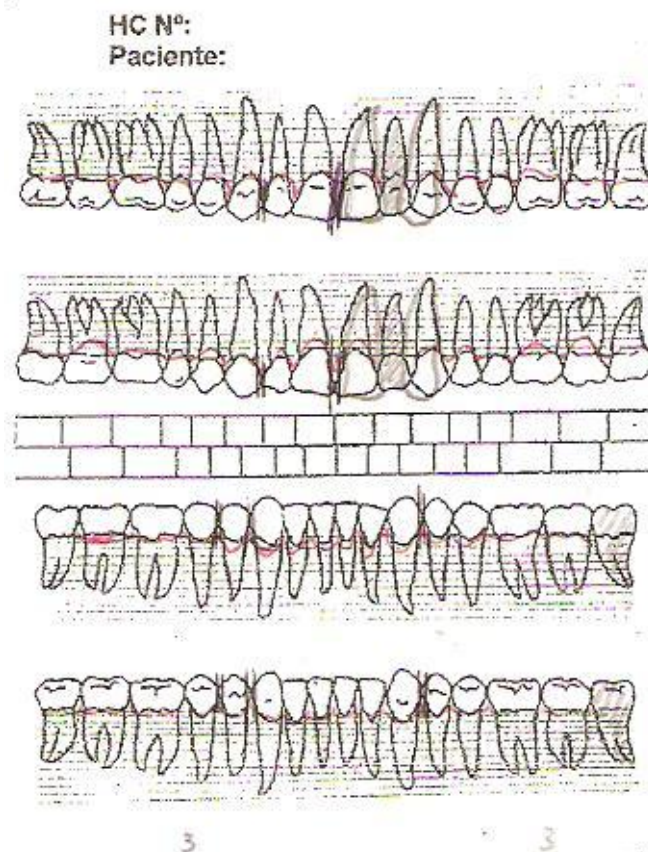
Control y/o recambio de sellantes de fosas y fisuras.(11)

3-Análisis Periodontal :

Antes de iniciar la exploración periodontal, fueron examinados sistemáticamente los tejidos extraorales de cabeza y cuello, y realizada la inspección de los tejidos no periodontales de la boca.

Se buscaron signos y síntomas de enfermedad periodontal u otra anomalía, y fueron valorados los cambios de color, forma, volumen y textura de los tejidos gingivales.

En búsqueda de inflamación gingival, de los cuatro signos más comunes, tales como eritema, edema, sangrado y exudado, sólo fue encontrado eritema generalizado en el margen gingival.



Fueron realizados Indices de placa y hemorragia, y gingival, adjuntos. El porcentaje del **Índice de placa fue 22,6 %**, el de **hemorragia 15 %** y el **Gingival** de Löe y Silness (boca completa) de 1,11.

Diagrama 1: Porcentaje Índice de Placa

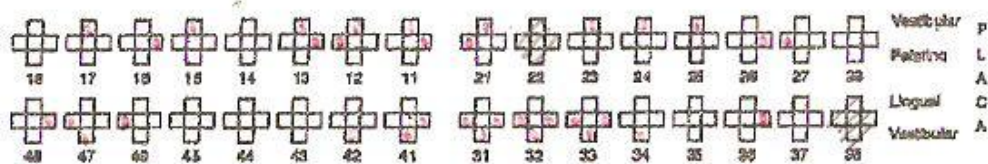
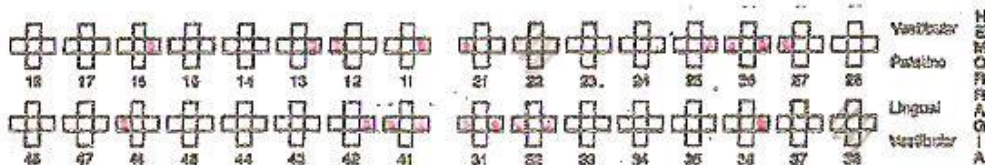
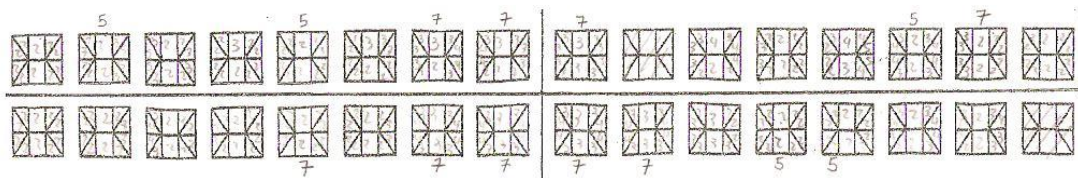


Diagrama 2: Porcentaje Índice de Hemorragia



En el exámen periodontal con sonda se midió profundidad de sondaje, NIC, y sitios con sangrado al sondaje (ficha adjunta). (9)



Los elementos dentarios 17,14,12,11,21,26,27,35,34,32,31,41,42 y 44 mostraron recesiones gingivales y pérdidas de NIC.

El sector anteroinferior, presentó Gingivitis.

Se realizó la valoración de factores de riesgo periodontal: (8,12)

- No es fumador
- Atención odontológica regular
- Nivel socioeconómico normal
- Nivel educacional universitario
- No recibe medicamentos
- No presenta enfermedades sistémicas ni hábitos lesivos
- Sangrado gingival menor a 15%.
- Hábitos regulares de higiene oral aceptables.
- Aparentemente no presenta factores de riesgo hereditarios.

Es un paciente de moderado riesgo periodontal, con salud periodontal y recesiones gingivales marginales y Gingivitis en sectores puntuales.(21)

Plan de tratamiento periodontal:

El mismo, constó de 3 fases: etiológica, correctora y mantenimiento. Basado en los datos y registros obtenidos en las fichas clínicas, fue enfocado y ejecutado el tratamiento periodontal, del cual la fase sistémica no corresponde debido a que es un paciente sano.

En la **fase etiológica** se realizó :

Motivación del paciente: se le mostró la distinción intrabucal de **PB**, inflamación y bolsas periodontales, las cuales fueron reconocidas. Se controló la dieta, los hábitos lesivos, y la reducción del consumo de azúcar.

Se lo instruyó sobre higiene oral, tipo de cepillo, técnica de cepillado, uso de hilo dental y cepillos interdentarios.

Se realizó Raspaje y Alisado radicular, bajo anestesia en 6 consultas. La técnica fue aplicada por sextantes.(23,24)Una vez concluída la misma, el paciente fue citado al mes y en dicha sesión se concretó la re-evaluación de PS, NIC e índices de placa y hemorragia. No se observaron cambios significativos en PS y NIC pero si en los porcentajes de placa y hemorragia, los cuales bajaron a 19% y 11% respectivamente. Se insistió sobre las técnicas de higiene y se lo recitó dentro de tres meses siguientes.

En la evaluación del tercer mes demostró disminución de Índices de placa y hemorragia los cuales redujeron 15% y 10% respectivamente.

En la evaluación de PS y NIC correspondientes al quinto mes, se observó que ambas mediciones fueron similares y los porcentajes de placa y hemorragia siguieron bajando: 13% y 10% respectivamente.

Debido a la respuesta terapéutica favorable de las medidas aplicadas hasta entonces, y el grado de motivación demostrado por el paciente ,se decidió iniciar el tratamiento ortodóncico .

Al mes siguiente de instalado la aparatología ortodóncica se comenzaron a detectar dificultades en la higiene bucal de áreas involucradas con la aparatología ortodóncica lo que se determinó reforzamiento de las técnicas de higiene. Los resultados obtenidos un mes después mostraron la misma actitud del paciente, quien demostró Gingivitis y aumento en PS de los elementos 16,17,12,11,23 ,25 y 26 sin alteración de los valores registrados inicialmente para NIC.

Los índices de placa y hemorragia aumentaron a 20,6 % y 10% respectivamente. Ante esta situación se hicieron nuevos reforzamientos de motivación de Higiene enfatizando donde se hubo detectado presencia de cálculo .Se le advirtió al paciente que no podría seguir con el tratamiento en las condiciones observadas, y como las citas fueron una vez al mes también se controló periodontalmente en esa frecuencia.

Al 11° mes (6° mes de instalada la ortodoncia) la PS volvió a las medidas del quinto mes y los índices de placa y hemorragia bajaron a 15% y 10% respectivamente.

La evaluación N° 6 al 15 mes PS y NIC se mantienen y los índices de placa y hemorragia bajaron aun mas,10 y 8 % respectivamente. (22)

Con respecto a la **fase correctora**, la decisión de realizar cirugía de recesiones se decidirá una vez terminado el tratamiento ortodóncico, ya que muchas veces centrando el diente en la apófisis las recesiones remiten .

4- Análisis oclusal:

Realizamos la toma de impresiones para modelos de estudio de ambas arcadas dentarias.

Registro de arco facial, toma de relación céntrica con jig de Lucía modificado, indicador de la posición condilar(IPC o MPI) y registros excéntricos.

Se confeccionó el modelo seccionado de Kennedy.

Por último ,se realizó el montaje de modelos en articulador semiajustable en relación céntrica y programación del articulador

Se comprobó malposiciones dentarias y diastemas ocasionados por la agenesia del elemento 22, ausencia de oclusión orgánica o mutuamente protegida, sin guía anterior, por lo cual no desacoplan caninos ni incisivos en parafunción(20)

Al retirar los dos sectores posteriores del modelo seccionado se comprobó que el principal problema está en el sector anterior y al colocarlos se observó que las piezas posteriores interfieren con la guía anterior en cualquier posición mandibular, por lo que el plano oclusal, deberá ser evaluado cuidadosamente para determinar el modo de corregirlo. Se estudió con el analizador Broadrick del plano oclusal.(25)

Las relaciones diente a diente posteriores son de cúspide a cúspide en su mayoría.

Presenta mordida invertida bilateral posterior y clase I dentaria.

El plan de tratamiento oclusal se resolverá luego de la finalización del tratamiento ortodóncico. (Armonización oclusal)

5-Análisis funcional de la ATM.

En el examen del paciente incluimos los procedimientos y la historia destinada a determinar si existen trastornos temporomandibulares.

Al examen clínico, la mandíbula fue posicionada en relación céntrica, presionando en forma ascendente en dirección a la articulación y no se observó sintomatología.

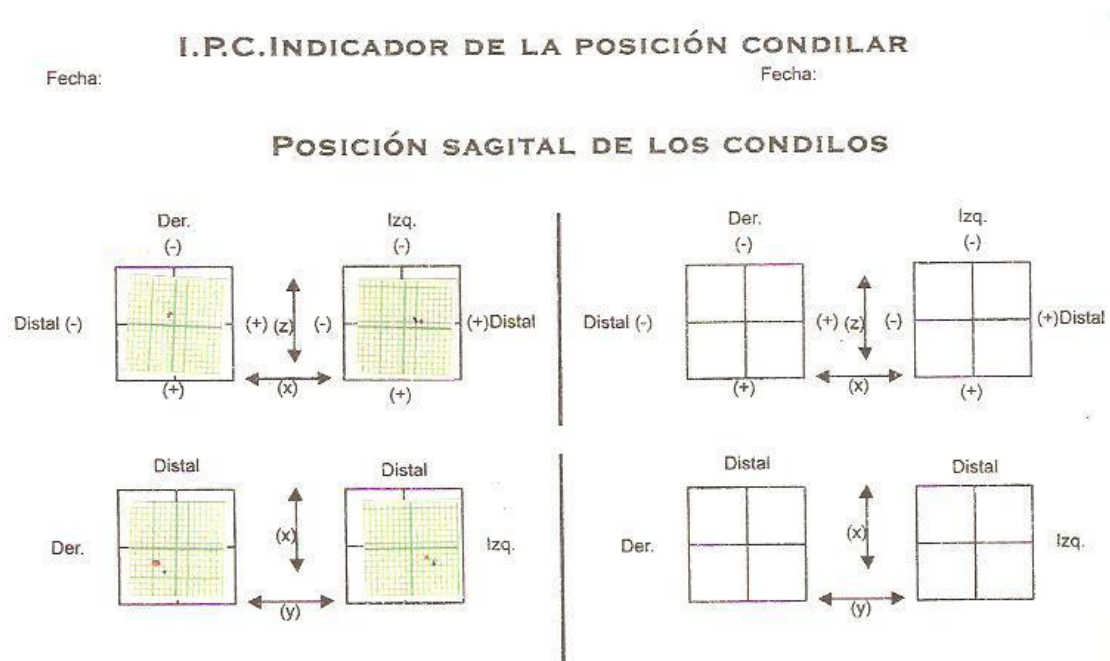
La apertura máxima se produjo sin dificultad ni desviación .

No se registró sonido , clic o incoordinación durante el movimiento.

A la palpación de los músculos masticadores no hubo ningún tipo de sensación.

Fueron realizadas preguntas referidas a la ATM y las respuestas siempre fueron negativas.

Se realizó el análisis del IPC, en el cual el resultado fue menor a 2mm en los tres sentidos del espacio, lo que demuestra que no hay distracción condilar, y no requiere de tratamiento.



6-Análisis ortodóncico:

Después de realizar los análisis oclusal y funcional, es decir, el análisis dinámico, incluido también dentro del análisis ortodóncico, se realizó el análisis estático, constituido por estudios fotográficos, telerradiográficos y de modelos.

En el análisis fotográfico intra y extraoral, pudo ser observado claramente el problema estético debido a los diastemas ocasionados por la ausencia del elemento 22, sumado a la microdoncia del elemento 12 y desviación de la línea media.

El paciente poseía deglución atípica, lo cual llevó la zona neutra hacia delante, por la mayor potencia lingual.

No presenta antecedentes familiares.

La longitud de las arcadas y el análisis tridimensional pueden observarse en la tabla adjunta correspondiente.

ESTUDIOS DE MODELOS

Análisis de la Longitud de Arcadas

Superior Long. Arc. Disp. Anchos Md 6/6 Difer. Inferior Long. Arc. Disp. Ancho MD6/6 Difer.

S

D	10	6	6,2	7	5,6	9,2	9,2	6	7	6,4	6	10
	10	6,5	6,5	6,9	6	5,1	5,2	5,9	6,9	6,6	6	10

I

Suma 12 man = $\frac{81,6}{83,6}$ mm x 100 = $92,09 \pm 0,26$

Suma 6 man = $\frac{36}{4,4}$ mm x 100 = $81,81 \pm 0,22$

- >91,3
- 91,3+
- <91,3%
- >72,2%
- 72,2%
- <72,2%

ANÁLISIS DENTICIÓN MIXTA

Suma Ancho M-D $\overline{2-1|1-2} =$ Suma anchos M-D $\overline{2-1|1-2} =$
 (Ver tabla de moyer) Espacio necesario para 3-4-5 = Espacio necesario para 3-4-5 =

ANÁLISIS TRANSVERSAL

Desvío L. Medio Derecha No Izquierda Desvío Derecha No Izquierda

Base Apical Buena Regular Escasa
 Mordida Cruzada Derecha Dientes Izquierda Dientes Bilateral
 Desvío mandibular Derecha mm Izquierda mm No

ANÁLISIS SAGITAL

Relación Molar Derecha Izquierda
 Relación Canina Derecha Izquierda
 Resalte Incisivo mm Diferencia mm

ANÁLISIS VERTICAL

Entrecruzamiento Incisivo mm Diferencia mm

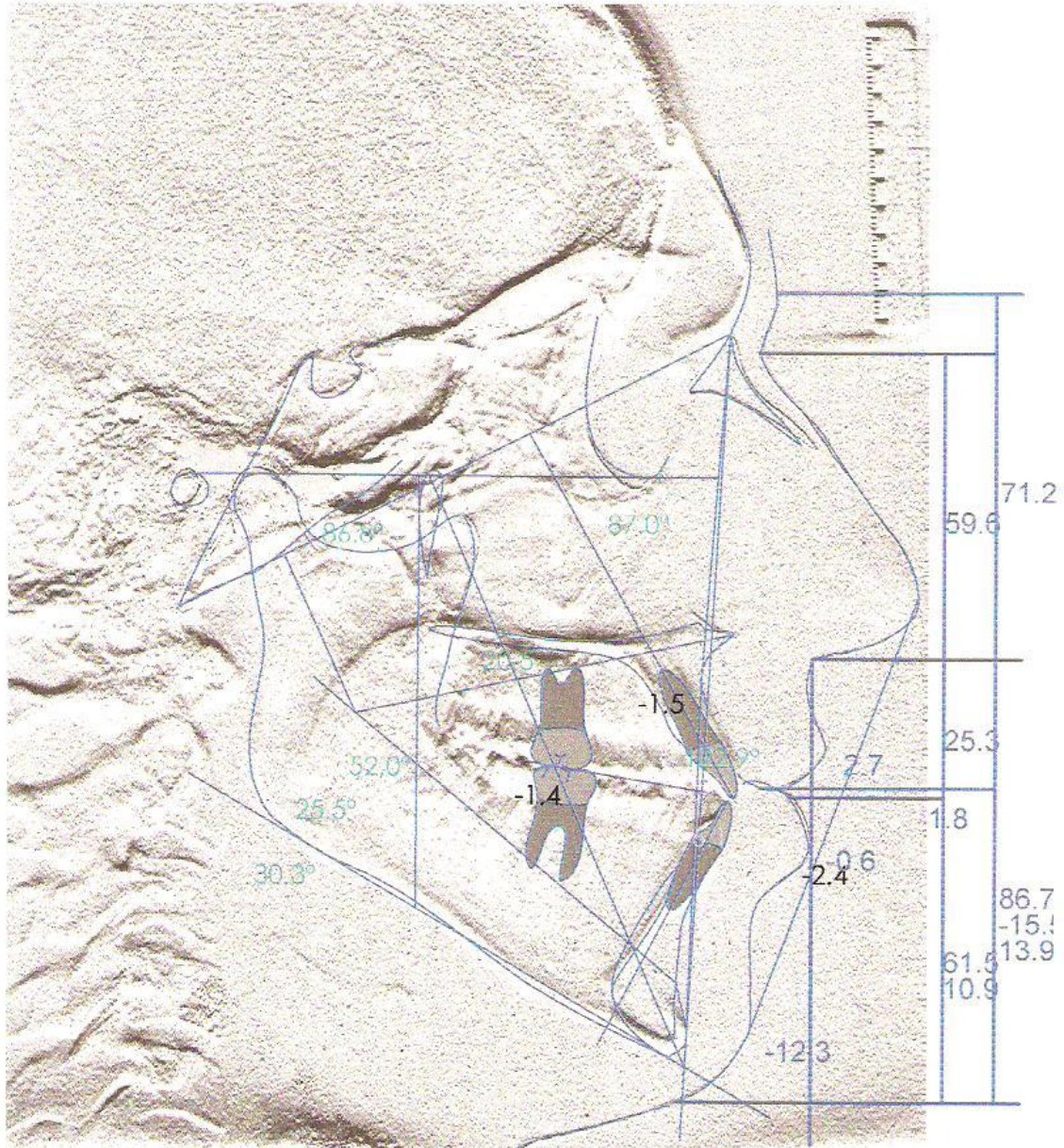
El estudio cefalométrico que se utilizó fue el lateral de Ricketts completo.

Análisis de Ricketts

Cefalometría Lateral

Pretratamiento

Vert: -1.4 Dólicofacial.



Documento generado por Nemoceph Studio (Nemotec Dental System)

-27.4 -63.9%

Análisis de Ricketts

Problema Dentario					
Medida:	Valor	Media	Diferencia	Unid Des	Clase
Relación Molar	-1.4	-3.0 ± 3.0	1.6		Clase I Dental
Relación Canina	2.8	-2.0 ± 3.0	4.8	x	Clase II Dental
Overjet	1.1	2.5 ± 2.5	-1.4		Normal
Overbite	-0.6	2.5 ± 2.5	-3.1	x	Mordida Abierta
Extrusión II	-0.9	1.3 ± 2.0	-2.2	x	Intruido
Angulo Interincisivo	122.9	132.0 ± 6.0	-9.1	x	Dismin.

Problema Esquelético					
Medida:	Valor	Media	Diferencia	Unid Des	Clase
Convexidad	-1.5	-0.4 ± 2.0	-1.1		Clase I Osea
Altura Facial Inferior	52.0	47.0 ± 4.0	5.0	x	DólicoFacial

Problema Dento-Esquelético					
Medida:	Valor	Media	Diferencia	Unid Des	Clase
Posición Molar Superior	20.5	24.0 ± 3.0	-3.5	x	Clase III
Protrusión II	6.1	1.0 ± 2.3	5.1	xxx	Protrusión
Protrusión IS	7.3	3.5 ± 2.3	3.8	x	Protrusión
Inclinación II	25.7	22.0 ± 4.0	3.7		Normal
Inclinación IS	31.4	28.0 ± 4.0	3.4		Normal
Alteración Plano Oclusal	-3.6	6.0 ± 3.0	-9.6	xxxx	Bajo
Inclinación Plano Oclusal	30.3	28.0 ± 4.0	2.3		Normal


Problema Estético					
Medida:	Valor	Media	Diferencia	Unid Des	Clase
Protrusión Labial	-2.4	-4.4 ± 2.0	2.0		Normal
Longitud Labio Superior	30.5	27.6 ± 2.0	2.9	x	Aumentado
Comisura Labial a Plano Oclusal	-2.7	-2.3 ± 2.0	-0.4		Normoposición

Problema Determinante					
Medida:	Valor	Media	Diferencia	Unid Des	Clase
Profundidad Facial	87.0	91.0 ± 3.0	-4.0	x	DólicoFacial
Eje Facial	86.8	90.0 ± 3.0	-3.2	x	DólicoFacial
Cono Facial	62.7	68.0 ± 3.5	-5.3	xx	DólicoFacial
Ángulo Plano Mandibular	30.3	22.4 ± 4.0	7.9	x	DólicoFacial
Profundidad Maxilar	85.7	90.0 ± 3.0	-4.3	x	Retrognatia
Altura Maxilar	59.8	59.0 ± 3.0	0.8		Normal
Inclinación Plano Palatal	0.6	1.0 ± 3.5	-0.4		Normal

Estructura Interna					
Medida:	Valor	Media	Diferencia	Unid Des	Clase
Deflexión Craneal	27.0	29.4 ± 3.0	-2.4		Mesocefálico
Longitud Craneal	64.7	64.6 ± 2.5	0.1		Clase I
Altura Facial Posterior	72.6	64.6 ± 3.3	8.0	xx	Braquicefálico
Posición Rama Ascendente	75.5	76.0 ± 3.0	-0.5		Normal
Localización del Porion	-44.8	-34.2 ± 2.2	-10.6	xxxx	Prognatia
Arco Mandibular	25.5	32.0 ± 4.0	-6.5	x	Retrognatia
Long. Cuerpo Mandibular	81.8	84.2 ± 2.7	-2.4		Normal

Nombre Medida	Valor	Media	Vert	Tipo	DÓLICO	MESO	BRAQUI
Eje Facial	86.8	90.0	-3.2	DÓLICO			
Profundidad Facial	87.0	90.6	-3.6	DÓLICO			
Angulo Plano Mandibul	30.3	22.4	-7.9	DÓLICO			
Altura Facial Inferior	52.0	47.0	-5.0	DÓLICO			
Arco Mandibular	25.5	32.0	-6.5	DÓLICO			

VERT = -1.4 Dólicofacial.



Dr. JULIO G. LABBÉ
DENTONTOLOGO • Med. Prof. 335

Diagnóstico: clase I ósea, dólcofacial, por lo cual se pierde fácilmente anclaje.

Mordida borde a borde, debido a la intrusión de los incisivos inferiores.

Angulo iterincisivo disminuido, lo que nos posibilita la retrusión.

Protrusión de los I superiores e inferiores.

Como 1-Apo inferior: medida 6,1 , media 1+-2,3 ,diferencia 5,1 ,se necesita para retruir 5,1mm, y si sabemos que por cada mm de retrusión corresponden 2mm de pérdida de espacio, se necesitaría 10,2 mm en total, la discrepancia es de 8,2 , por lo que faltan 2 mm, uno de cada lado, por lo que se decidí dejar los incisivos inferiores en 1-Apo en 2mm, que corresponde al promedio.

En el superior 1-Apo: medida 7,3 ,media 3,5+- 2,3 ,diferencia 3,8 ,por lo que se retruye en vez de 3,8 ,sólo 2,8, porque los inferiores quedan en 2mm 1-Apo.

Se necesitan 5,6 mm y tenemos una discrepancia de 3,4 mm, faltan 2,2 mm que se soluciona con stripping superior.

Plan de tratamiento

Tratamiento fonoaudiológico al comenzar el tratamiento integral.

Aparatología multibrackets fija ,arco recto, 0,22 x 0,18 prescripción Roth.

Nivelación del plano oclusal, ubicando los dientes en la posición planificada.

Extrusión de incisivos inferiores.

Retrusión del sector anterior.

Cierre de mordida abierta anterior.

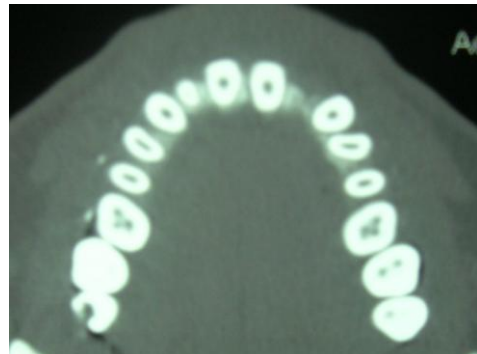
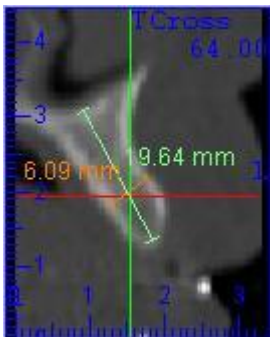
Corrección de la línea media.

Apertura del espacio para el elemento 22.

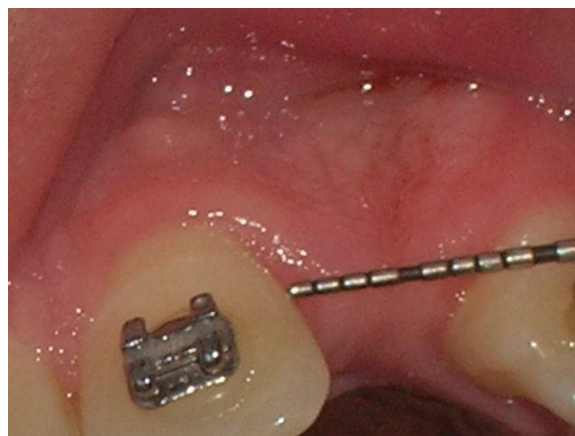7-Análisis de la zona con espacio recuperado ortodóncicamente para instalar un implante dental:

Con respecto a la edad, 21 años, es considerada óptima para la realización de la cirugía debido a que el crecimiento ya se ha detenido.

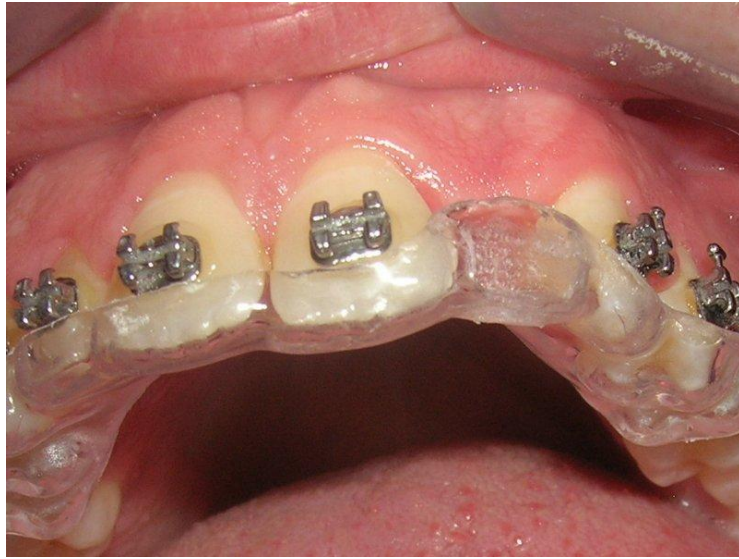Como lo demuestra la TAC , la cantidad de hueso remanente es insuficiente en sentido bucolingual, mientras que en sentido mesiodistal es óptimo, al igual que la dirección de las raíces adyacentes.



El tamaño correspondiente y logrado para el tratamiento ortodóncico es de 6mm.

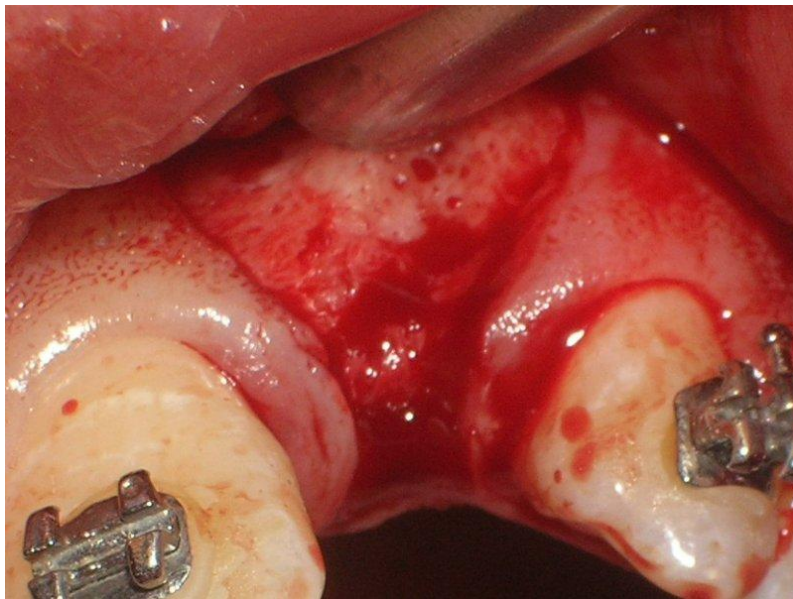


Se comprobó la adaptación de la guía quirúrgica.

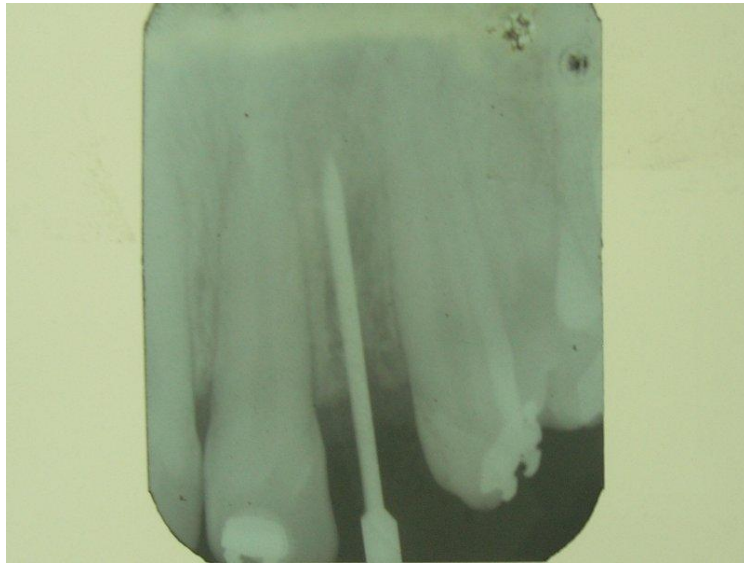

Se realizó anestesia infiltrativa vestibular y palatina.

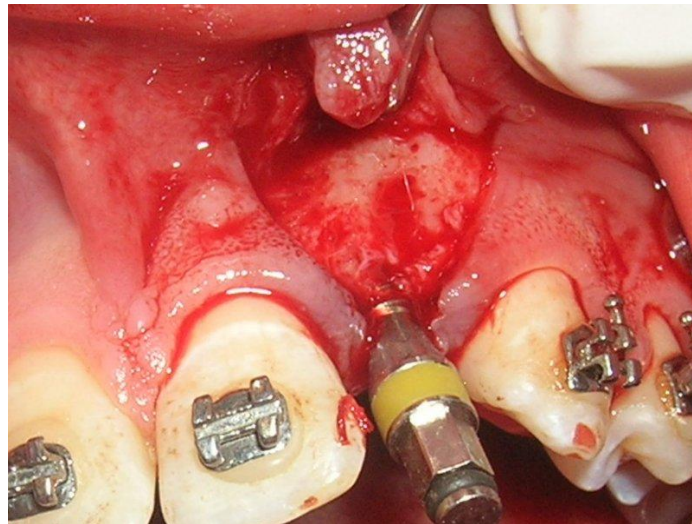
El colgajo fue de espesor total respetando las papilas distal del 21 y mesial del 23.

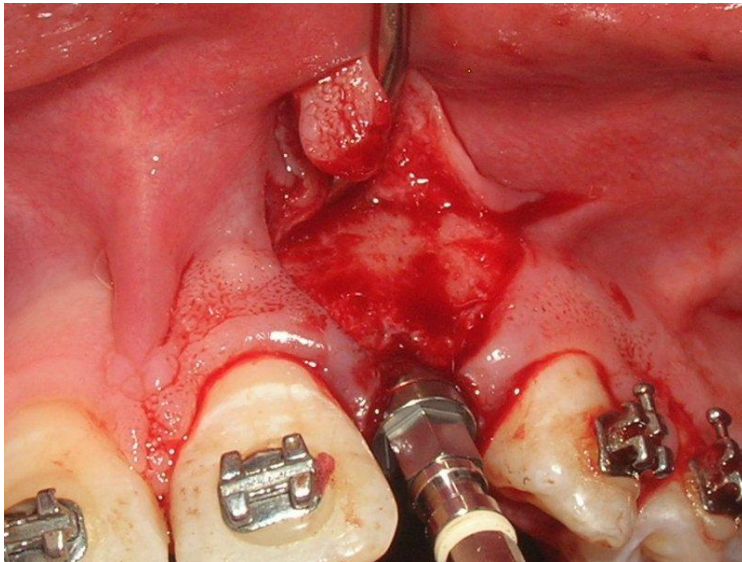


Una vez levantado el colgajo, se utilizó la fresa lanza y se comprobó la dirección por medio de radiografías.

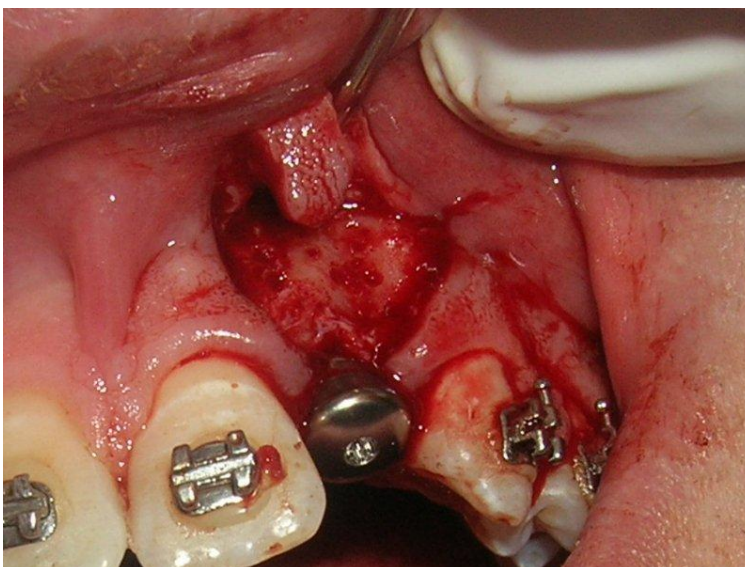
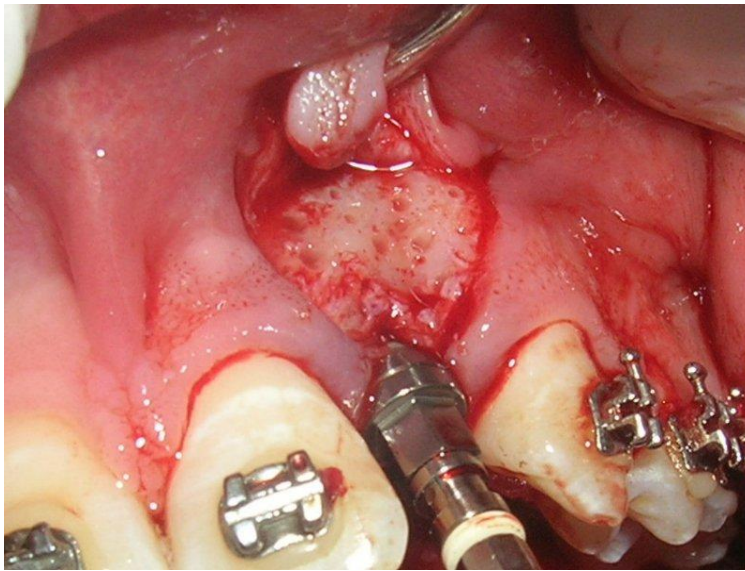


Luego se utilizó los expansores Klockner roscados del 1 al 3, los que nos permitieron aumentar lentamente el espesor de la cresta, una vez obtenido el diámetro necesario, utilizamos el conformador de rosca para implante de 3,3 mm y fue instalado el implante de 3,3 mm.

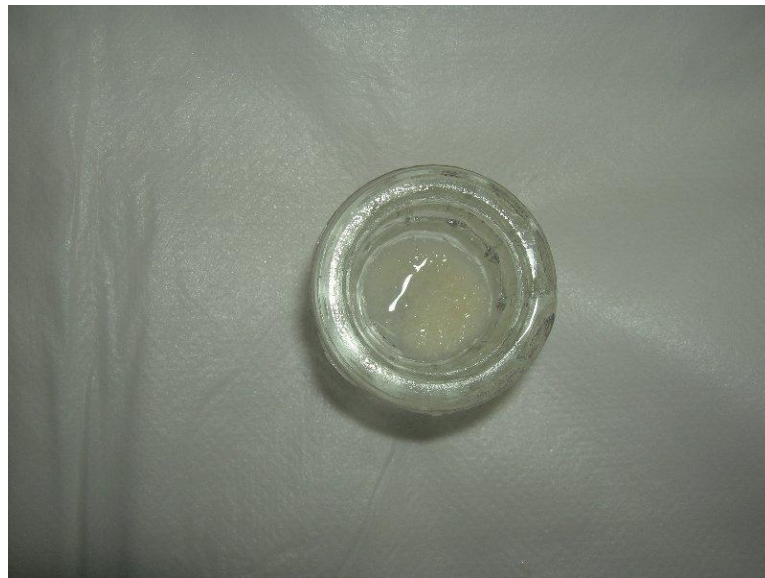



Se realizaron múltiples perforaciones en la cortical vestibular para aumentar el aporte sanguíneo del injerto.

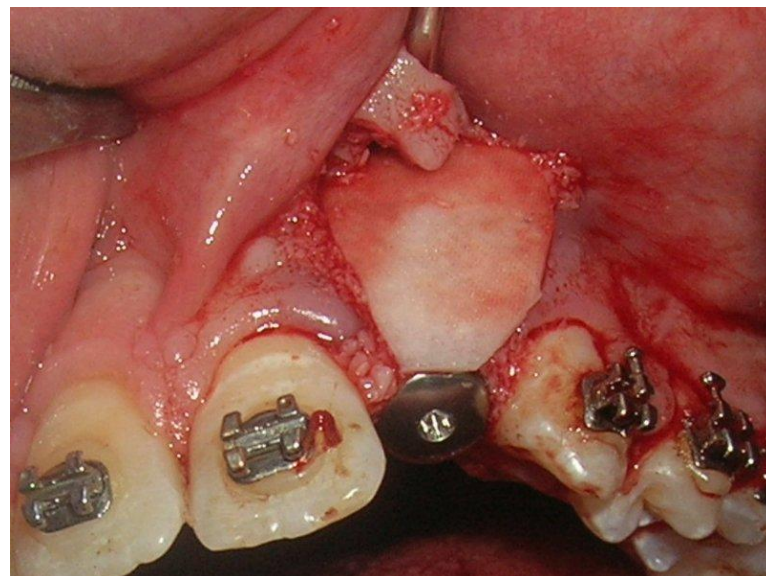

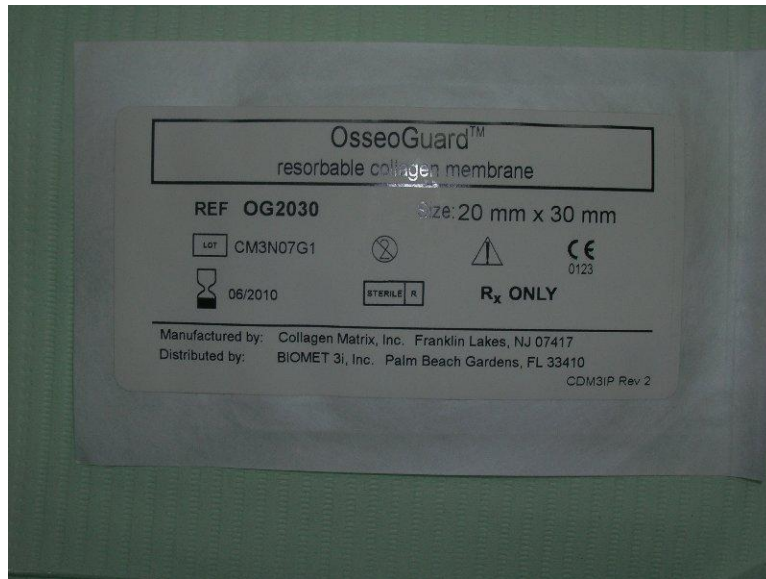


Con la finalidad de que el grosor de la tabla vestibular no quede muy delgada y con el objetivo de mejorar el aspecto estético final, se agrega hueso de Banco* y membrana reabsorbible de colágeno**.(13-19).

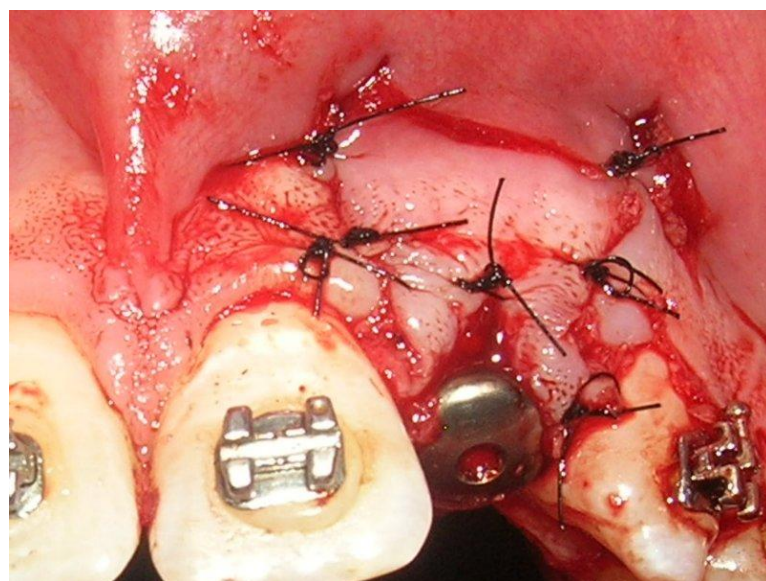
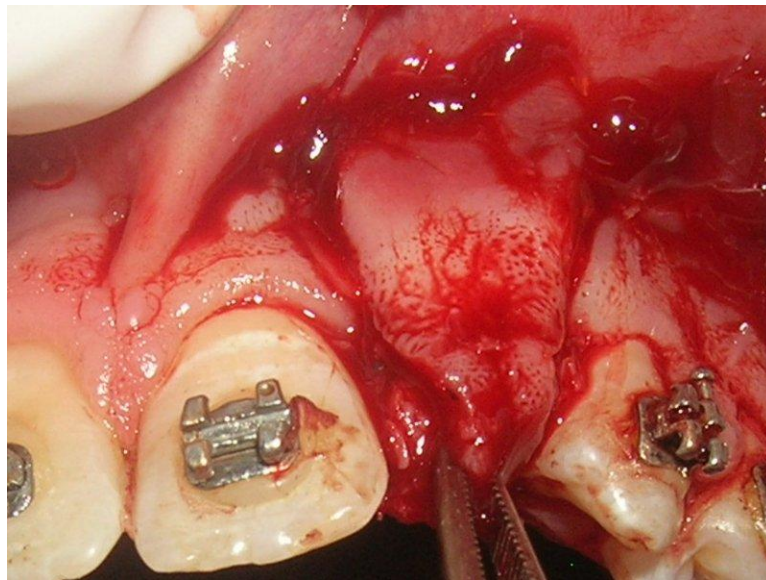


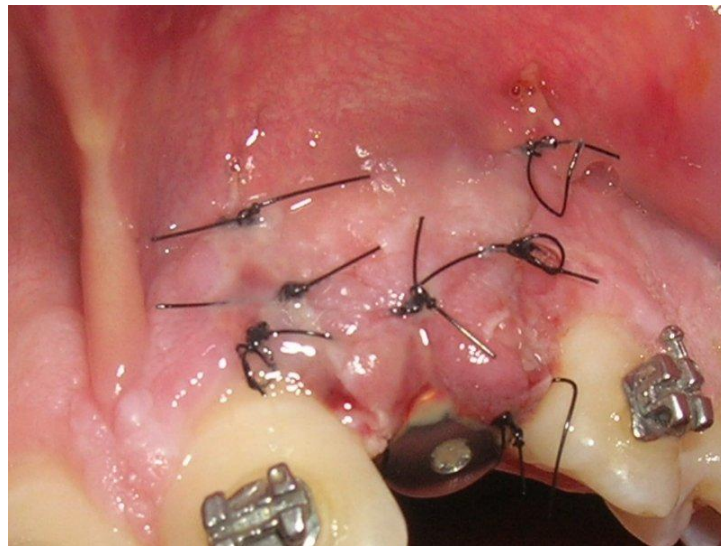
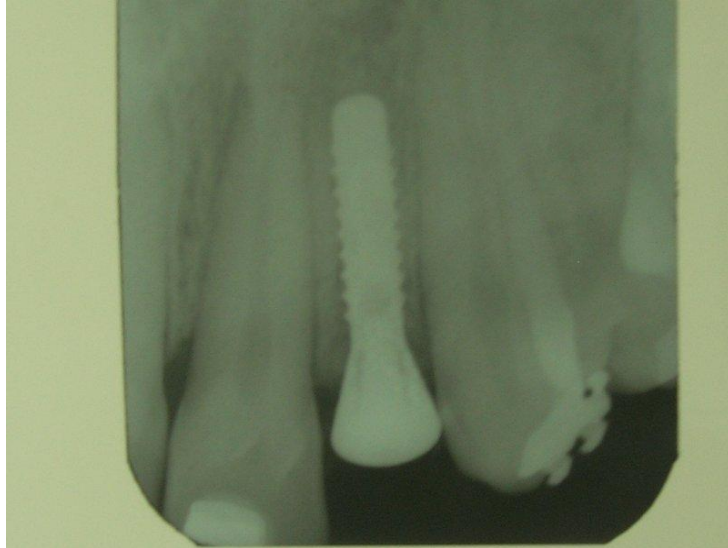- *Hueso del Banco de Hemoderivados.U.N.Cba.

- **Membrana Oseo Guard



La membrana se colocó en dos capas. Por último se realizó un hojal en el colgajo, se pasó a través del tornillo de cicatrización y se suturó con sutura 5-0 Mononylon*** y suturas simples.





Resultados:

Se resolvió el problema de agenesia que presentaba el paciente, mediante adecuación periodontal de la boca, tratamiento ortodóncico pertinente e instalación de un implante dental, obteniéndose estética y función.

El implante realizado con técnica diferida, está en período de oseointegración para luego recibir carga y restauración.

El paciente pasó a un programa de mantenimiento periodontal trimestral.

Discusión

El diagnóstico y tratamiento de pacientes con agenesia de incisivo lateral, continúa siendo un problema para muchos profesionales. Existen numerosos factores que complican las opciones terapéuticas.

Las posibles soluciones para la agenesia del incisivo lateral incluyen al cierre de espacio ortodóncico, puentes cementados, implantes unitarios. Antes de tomar una decisión, se debieron considerar los patrones esqueléticos existentes, la relación dental, la discrepancia óseo dentaria, la forma y el color de los caninos adyacentes y el nivel de cooperación que se espera del paciente. (26)

Existe suficiente bibliografía en la que los autores defienden principalmente dos opciones opuestas, la que aboga por el cierre de espacios anteriores y la que prefiere la apertura de espacios para colocación de implantes.

En pacientes en crecimiento con agenesia de incisivos laterales, la necesidad de mantener el hueso alveolar durante años, es un dilema, sumado a las presiones psicosociales y la preocupación por la estética. Todo esto sumado a una mala oclusión debe ser tratado con un plan de tratamiento integral, en el que la estética y la salud a largo plazo tengan prioridad. (27)

En el año 1975 Nordquist y Mc Nelly (28) afirmaron que los pacientes con los espacios correspondientes a los incisivos laterales superiores que se cerraron sutituyéndolos por los caninos permanentes tenían una mayor salud periodontal que aquellos pacientes con incisivos laterales prostodónticos.

Un implante es un diente anquilosado y, a diferencia de los dientes naturales, no puede cambiar de posición. La oclusión es el resultado del proceso de desarrollo y adaptación en la cual contribuyen en el crecimiento facial, la relación de crecimiento entre las estructuras faciales, la erupción dental, la función, la presencia de dientes y las recidivas de un tratamiento ortodóncico anterior.(29)

Estos procesos muestran variaciones individuales a lo largo de la vida. (30)

También resulta difícil para el Técnico de Laboratorio confeccionar coronas sobre implantes con las formas y translucidez adicionales que se asemeja a los dientes vecinos. (31)

Se espera que la corona colocada sobre implantes en un paciente sea una solución de larga duración, aunque no debería ser descartadas futuras recesiones marginales, que por diversas causas, entre las que figura el atrapamiento de placa dental complique la estética y muestren, márgenes oscuros en la corona por transparencia del metal. La luz se refleja de forma natural en dientes intactos. (32)

Se ha demostrado que la mayoría de las coronas sobre implantes mostraban un defecto en el relleno de la papila interdental, en particular en distal. (30)

Las mejoras de los Ortodoncistas en el posicionamiento (32,33) y reconstrucción de los dientes, y los progresos en los tratamientos restauradores, confirman que es posible realizar un tratamiento de calidad óptima.

En este caso en particular, la opción de realizar ortodoncia e implantes óseointegrados como elección para tratar la agenesia de un incisivo lateral, fue considerado como el tratamiento óptimo. (34) Estos autores son optimistas con respecto al resultado a largo plazo de las coronas sobre implantes.

Así como la odontología restauradora y la ortodoncia han cambiado radicalmente, la implantología y su resolución protética también han continuado avanzando.

En la opinión de éste autor ninguna de las dos terapias deben ser descartadas, la decisión debe centrarse, en el análisis completo del paciente, para determinar cuál es la resolución más viable.

En este caso clínico, especialmente ,se aceptó la segunda opción de tratamiento, con apertura de espacios y colocación de implante, debido a que es fundamental que la guía canina sea aportada por el canino.

El caso clínico no presenta apiñamientos sino mucho espacio disponible.

El paciente demostró ser colaborador y entender que la falta de cuidados podría hacer fracasar el tratamiento. Es un paciente en el crecimiento ya se detuvo, y que frente al hecho concreto, de disponer técnicas que aporta la Cirugía Regenerativa Periodontal y la Implantología Oral, tales como la Regeneración Ósea Guiada(ROG), se pueden prevenir adversidades estéticas y compensar los posibles cambios óseos que tienden a ocurrir en la zona vestibular de los maxilares. La técnica ortodóncica seleccionada, también colaboró con la solución del caso, al corregir el espacio suficiente para colocar el implante, y evitar la pérdida de hueso marginal en los dientes adyacentes. (35,36)

Los requisitos periodontales a cumplir antes de iniciar el tratamiento ortodóncico son:
(37)

- 1- El remanente de hueso de soporte debe estar de acuerdo a la planificación del tratamiento ortodóncico, esto significa que el concepto tradicional cuantitativo de remanente óseo debe ser ampliado hacia otras variables biomecánicas implícitas en el movimiento dentario, tales como la magnitud y dirección del sistema de fuerzas aplicado, punto de aplicación de la fuerza en relación a la pieza dentaria, tipos y secuencias de arcos aplicados, tiempo de aplicación de las fuerzas, etc.
- 2- Que la enfermedad Periodontal haya sido controlada antes de iniciar el movimiento dentario.
- 3- Proyectar una terapia ortodóncica que permita proveer una adecuada y estable oclusión una vez finalizado el tratamiento.
- 4- El paciente debe estar motivado y ser cooperador.

De estos cuatro requisitos hubo que trabajar en el punto 2, ya que antes se realizó el control de su estado periodontal, y en el punto 4(fase etiológica)

Para realizar el tratamiento ortodóncico, la valoración y/o el tratamiento periodontal previo es prioritario. Luego de 3 a 6 meses el Periodoncista determinará, mediante una reevaluación si el paciente se encuentra estable periodontalmente. A través de estudios se

ha determinado que la respuesta al tratamiento periodontal de los tejidos no se obtiene sino hasta 3 a 6 meses de iniciada la terapia debido a que es el tiempo requerido para lograr la cicatrización del tejido periodontal.(38,39)

A pesar de que se ha sugerido comenzar el tratamiento una vez transcurrido este intervalo de tiempo para que el Ortodoncista pueda realizar el movimiento dentario en un tejido sano, (40)se comenzó dicho tratamiento a los cinco meses, para tener mayor seguridad de la estabilidad periodontal y la colaboración del paciente.

Se debe planificar la fase de terapia periodontal de soporte a intervalos de tiempo según lo requiera el paciente. Se sugiere mínimo cada 2 o 3 meses.(41,42)Durante esta fase del tratamiento periodontal se busca reforzar la motivación en las medidas de higiene oral y realizar raspaje y/o pulidos radiculares en los sitios donde fuese necesarios. En este caso se realizó todos los meses, debido a que el operador ortodoncista realiza controles mensuales y es el mismo operador periodoncista. Si el paciente no es capaz de mantener una buena higiene oral el tratamiento debe ser suspendido. (43,44)

Con respecto a la respuesta periodontal y ósea al movimiento dentario, existe una reacción tisular ante la aplicación de fuerzas en donde el hueso se forma y se reabsorbe facilitando el desplazamiento dentario. En el medio tisular peridentario existen factores que modifican la reacción biológica dependiendo de las características estructurales del hueso y las fibras periodontales, así como la forma y morfología de la estructura dentaria. Influyen también factores mecánicos tales como la intensidad, dirección y duración de la fuerza aplicada, lo cual condiciona la reacción tisular. (45)

Las células mesenquimatosas en forma de fibroblastos y osteoblastos, los elementos vasculares, neurales y líquidos hísticos no sólo juegan un papel importante en la función normal sino que posibilitan el movimiento ortodónico de los dientes.(46)

La presión hidráulica de los líquidos del espacio periodontal, constituidos por la corriente sanguínea y material de relleno, actúa como primer amortiguador de la fuerza externa. El impacto se transmite uniformemente a todo el espacio periodontal y provoca un escape de líquido hacia el exterior a través del sistema circulatorio. Una vez superada

la amortiguación hidráulica, es la barrera fibrilar la que se opone al desplazamiento dentario, y si la fuerza la vence, el hueso se adaptará al movimiento dentario por medio de un remodelamiento osteogénico y osteolítico. (45)

Estos cambios ocurrieron debido a que el paciente, al instalar la aparatología presentó un periodonto sano. Los riesgos que se hubieran asumido con inflamación gingival son: gingivitis, hiperplasia gingival,(que en un momento del tratamiento ortodóncico hubieron),movilidad excesiva, recesiones, reabsorciones radiculares y/o pérdidas de inserción.(47)

Los datos bibliográficos disponibles (14,16,17,48) demuestran que la terapia de ROG es un procedimiento predecible y satisfactorio para aumentar la cantidad de hueso en dirección horizontal en zonas que exhiben, en condiciones normales, un volumen de hueso insuficiente para colocar un implante, y a pesar que son técnico sensibles, en los que la experiencia clínica, habilidad del cirujano y atención de los detalles, es fundamental, no es menos importante el análisis minucioso del caso para poder establecer la mejor opción de ROG.

Es importante, entonces, dentro del análisis del caso, el establecer el tipo de superficies óseas que se desea regenerar, el tipo de tejidos blandos que la rodean, si se utiliza o no algún material de relleno para darle estabilidad y soporte a la membrana, así como el tipo de paciente y sus características médicas.

El beneficio de haber utilizado una membrana reabsorbible, fue tanto para el operador como para el paciente, debido a que se realizó en un solo acto quirúrgico, los costos fueron menores y el riesgo de infección frente a la exposición también fue menor.

La desventaja del uso de mambranas reabsorbibles, es que no nos garantiza el tiempo de permanencia e integridad necesariosde 6 meses, que es el acordado como el tiempo total para lograr la maduración del tejido óseo neoformado(16)(18)

Conclusiones

Ante casos donde se combinan el requerimiento de estética, y función, en los cuales no hay espesores óseos ideales entre las piezas vecinas ni volumen bucolingual para colocar implantes, es necesario crearlo. Para lograrlo es mandatorio mantener una estrecha relación profesional multidisciplinaria. La colaboración, el entendimiento y la coordinación entre todos los profesionales actuantes, son indispensables para lograr la resolución del problema. Es el conocimiento ganado en biología ósea y la información científica aportada sobre la respuesta de los tejidos duros frente a fuerzas ortodóncicas ligeras, así como los cuidados periodontales y el manejo de los tejidos blandos, hacen la diferencia en el tipo de resultados a obtener.

En este caso se recurrió a un procedimiento quirúrgico predecible y satisfactorio para aumentar la cantidad de hueso en sentido horizontal evitando tener que recurrir a más de una intervención, además de la espera consabida. El uso de los expansores roscados aportaron mejores resultados al caso clínico, resultando una técnica de fácil realización, menos agresiva y muy cómoda para el paciente.

El diagnóstico de estado periodontal y el análisis ortodóncico demostraron que se puede lograr crear un espacio apto para la instalación de un implante dental, el cual pudo cumplir el objetivo perseguido de mantener la estética y la función.

Bibliografía

- 1-Ostrowics D.Agenesia de un lateral superior.Maxilaris 2008;137-48
- 2-Pérez Varela J,Feliú García J,Díaz González G,Cabo I.Implantes unitarios como tratamiento de las agenesias en ortodoncia.Ortodoncia clínica 2001;4(2):110-14
- 3-Genco RJ.Current View of Risk Factors for Periodontal Diseases. J Periodontol 1996;67:1041-49
- 4-Genco RJ,Joë H.:The role of sistemic conditions and disorders in periodontal disease.J Periodontol 2000,1994;2:98-116
- 5-Ruiz AM.Cátedra de Química biológica Facultad de odontología.UN de Cuyo.Interpretación de pruebas bioquímicas.2005
- 6-Mariotti A.Laboratory testing of patients with systemic conditions in periodontal practice.Periodontology 2000,2004,34:84-108
- 7- Kinane DF,Riggio, MP,Walter KF,Mackenzie D,Shearer B.Bacteraemia following periodontal procedures.J Clin Periodontol 2005 Jul;32:708-13
- 8-Piovano S.Factores de riesgo de las enfermedades producidas por biofilm de placa.Revista de la facultad de odontología(UBA).2004;19(47):133-42
- 9-Armitage G.Examen periodontal completo.Periodontology 2000(ed esp) 2005;9:22-33
- 10-Piovano S.Factores de riesgo de las enfermedades producidas por el biofilm de placa.Segunda parte.Revista de la facultad de odontología(UBA)2005; 20:25-37
- 11-Margherita F,Domenick TZ.Assessing patients caries risk.J Am Dent Assoc 2006;137:1231-39
- 12Ronderos M,Ryder M.Risk assement in clinical practice.Periodontology 2000.2004;34:120-35

- 13-Chiapasco M,Zaniboni M,Boisco M.Augmentation procedures for the rehabilitation of deficient edentulous ridges with oral implants.Clin. Oral impl.Res 17(suppl.2),2006:136-159
- 14-De la Rosa Garza M,Cepeda J.Regeneración ósea guiada de cara al año 2000 Consideraciones clínicas y biológicas.Revista ADM.2000; 4:147-53
- 15-Merli M,Migan M,Bernardelli F,Esposito M.Vertical bone augmentation with dental implant placement.Quintessence.2006;21(4):600-6
- 16-Von Arx Cochran DL,Herman JS,Schenk RK,Buser D.Lateral ridge augmentation using different bone fillers and barrier membrane application.Clin.Oral impl.Res 2001;12:260-9
- 17-McAllister B.Bone augmentation techniques.J Periodontol.2007;377-88
- 18-Hämmerle C,Jung RE.Aumento del hueso mediante membranas barrera. Periodontology (Ed Esp).2004;8:36-53
- 19-Trombelli L.Que técnicas reconstructivas son eficaces en el tratamiento de los defectos periodontales intraóseos?Periodontology 2000 (Ed Esp) 2006;13:88-105
- 20-McHorris WH.Oclusión:con particular énfasis sobre el rol funcional y para funcional de los dientes anteriores.Pronunciada ante los miembros de la fundación para la investigación ortodóncica.Scottsdale.Arizona,Abril 26,1979
- 21-Armitage G. Diagnóstico clasificación de las enfermedades periodontales.Periodontology 2000. (Ed Esp)2005;9:9-21
- 22-Claffey N.Decision making in periodontal therapy.The re-evaluacion.J Clin Periodontol 1991;18: 384-9

- 23-Tunkel J,Heinecke A,Flemming TF.A systematic review of efficacy of machine-driven and manual subgingival debridement in the treatment of chronic periodontitis.J Clin Periodontol 2002;29(3): 72-81
- 24-Van der Weigden GA,Timmerman MF.A systematic review on the clinical efficacy of subgingival debridement in the treatment of chronic periodontitis.Journal of Clinical Periodontology.2002;29(s3) , 55-71
- 25-Dawson PE.Métodos para determinar el plano oclusal.En:Evaluación , diagnóstico y tratamiento de los problemas oclusales.Masson-Salvat.Barcelona ,España .369-84.1995
- 26-Turpin DL,Treatment of missing lateral incisors.Am J Orthod Dentofacial Orthop 2004;125:129.
- 27-Zachrinsson B.Author-s response.Am J Orthod Dentofacial Orthop 2003;124(4):18A-19A.
- 28-Nordquist GG,Mc Neill RW.Orthodontic vs retorative treatment of the congenitally absent lateral incisor-long-term periodontal and occlusal evaluation.J Periodont 1975;46:139-43
- 29-Thilander B,Odman J,Lekholm U.Orthodontic aspects of use of oral implants in adolescents:a 10 –year follow-up study.Eur J Orthod 2001;23:715-31
- 30-Chang M,Wenström JL,Odman P,Anderson Bimplant supported single tooth replacements compared to contralateral natural teeth.Crown and soft tissue dimensions.Clin Oral Impl Res 1999;10:185-94
- 31-Tuverson DL.Close space to treat missing lateral incisors.Am J Orthod Dentofacial Orthop 2004;126:22-3

- 32-Rosa M,Zachrisson BU.Integrating esthetic dentistry and space closure in patients with missing maxillary lateral incisors.J Clin Orthod 2001;35:221-34
- 33-Thodarson A,Zachrisson BU,Mjör IA.Remodeling of canines to the shape of lateral incisors by grinding:a long-term clinical and radiographic avaluation.Am J Orthod Dentofacial Orthop 1991;100:123-32
- 34-Wilson TG Jr,Ding TA.Optimal Therapy for missing lateral incisors?Am J Orthod Dentofacial Orthop 2004;126:22-3
- 35-Esposito M,Ekestubbe A,Gröndahl K.Radiological evaluation of marginal bone loss at tooth surfaces facing single Bränemark implants.Clin Oral Impl Res 1993;4:151-7
- 36-Andersson B,Odman P,Lindvall AM.Single-tooth restoration on osseointegrated implants:result and experiencies from a prospective study after 2-3 years.Int J Oral Maxillof Implants 1995;11:311-21
- 37-BuenoI.Ortodoncia y Periodoncia.Dos especialidades que van de la mano.Revista de la fundación Juan José Carraro 2004;9:41-5
- 38-Badersten A,Nilveus R,Egekberg J.Effect of nonsurgical periodontal therapy.II.Severely advanced periodontitis.J Clin Periodontol 1984;11:63-71.
- 39-Greensteifl G.Contemporary iterpretation of probing depth assessment:Diagnosis and therapeutic implications.A literature review.J Periodontol 1997;68:1194-200.
- 40-Zachrisson,BU.Clinical implications of recent orthodontic-periodontic research findings.Semin Orthod 1996;2:4-12.
- 41-Boyd,RL y Baumrind,S.1992.Periodontal consideration in the use of bonds or bands on molars in adolescents and adults.The angle Orthodontist 62,117-26.

- 42-Carranza FA,Newman MG.1998.Consideraciones ortodóncicas en el tratamiento periodontal.Periodontología Clínica.8va edición.Pág 600.
- 43-Vanarsdall RL.Periodontal/Orthodontic relationships.En Graber TM,Vanarsdall RL,ed: Orthodontics:current principles and techniques.Second edn.St Louis:mosby,1994:800-12.
- 44-Vanarsdall RL.Orthodontics and periodontal therapy.Periodontology 2000.1995;9:132-49.
- 45-Canut,J.Movimiento ortodóncico,reacción tisular ante las fuerzas.En:Canut J.Ortodoncia Clínica.Barcelona.Edt Salvat.239-255.1992
- 46-Ten Cate A.1976.The role of fibroblasts in the remodeling of periodontal ligament during physiology tooth movement.Am J Orthod;69:155-68.
- 47-Bonugli A.Consideraciones periodontales para ortodoncistas.Ortodoncia Clínica 2000;3(1):36-41.
- 48-Block MD,Degen M.Horizontal ridge augmentation using mineralized particulate bone:preliminary results.J Oral Maxillofac Surg .2004;62:67-72